Untersuchungen

über den

Bau der Eihäute

bei Säugethieren.

Von

Dr. K. Friedrich Jos. Birnbaum,

Privatdocent und Assistenzarzt an der Entbindungsanstalt zu Giessen.

Mit drei lithographirten Tafeln.

Berlin 1863.

Verlag von August Hirschwald,

Unter den Linden 68.

Diesem Umstand ist es zuzuschreiben, dass ich keine Eier aus der frühesten Zeit vor Bildung des Amnions und der definitiven Chorionzotten erhielt. Die jüngsten Eier, die ich untersuchte, waren von einem Schweine, dessen Uterus in beiden Hörnern 20 Embryonen von 6 bis 8 Linien Länge enthielt: bei einigen dieser war das Amnion schon vollkommen von der serösen Hülle getrennt, bei der Mehrzahl aber bestand zwischen beiden noch eine mehrere Linien lange, fadenförmige Verbindung. Das ausgiebigste und meiste Material boten mir Schaafe, von denen ich eine grosse Anzahl Eier mit Embryonen von 8 Linien bis $1^1/_2$ Fuss Länge zu untersuchen Gelegenheit hatte. Ebenso untersuchte ich eine grössere Anzahl Eier von Kühen mit verschieden grossen Embryonen und auch das Ei einer Hirschkuh mit 5 Zoll langem Embryo, das ich der Güte des Herrn Prof. Leuckart verdanke.

Von den meisten Früchten untersuchte ich besonders das Chorion und Amnion auf ihre allmählige histologische Entwicklung, während ich mir vorbehalten habe, demnächst auch die übrigen vergänglichen Eitheile, wie die Allantois, den Dottersack und Nabelstrang, so weit diess nicht schon geschehen ist, einer eingehenderen histologischen Untersuchung zu unterwerfen.

Da ich auch die morphologischen Verhältnisse in Berücksichtigung ziehen musste, habe ich die Abhandlung in einen morphologischen und histologischen Theil geschieden, welch' letzterem ein kurzer historischer Rückblick beigefügt ist.

Die der Abhandlung beigefügten Zeichnungen sind von dem Conservator des zoologischen Instituts dahier, Herrn Zinsser, nach von mir gefertigten Präparaten vollkommen naturgetreu entworfen.

An dieser Stelle kann ich es nicht unterlassen, Herrn Professor Leuckart für die ausserordentlich zuvorkommende und wohlwollende Weise, auf welche er mich bei meinen schwierigen Untersuchungen unterstützte, sowie meinem hochverehrten Chef, Herrn Geheimerath v. Ritgen für die freundliche Ueberlassung seiner reichhaltigen Bibliothek, meinen wärmsten und tiefgefühltesten Dank hiermit auch öffentlich auszusprechen.

Dr. K. Friedrich Jos. Birnbaum.

Morphologischer Theil.

Wenn auch die Gestalt und das äussere Wachsthum der Eier der verschiedenen Säugethierelassen theils in Monographien, theils in allgemeineren Werken schon mehrfach des Weitläufigen beschrieben sind, so kann ich es doch nicht umgehen, theils um der Vollständigkeit und mehrerer Vervollständigungen willen, theils auch um mich in dem speciellen, der Histologie gewidmeten Abschnitt kürzer fassen zu können, diesem eine morphologische Skizze der von mir untersuchten Eier der Dickhäuter und Wiederkäuer vorauszuschicken.

Ich beginne daher mit dem

Ei der Dickhäuter, beziehungsweise des Schweines, über dessen Gestalt und allmählige Bildung uns v. Baer in seiner Entwicklungsgeschichte *) eine treffliche Schilderung gegeben, der ich im Wesentlichen mit wenigen Modificationen folgen will.

Das Ei der Dickhäuter kommt, wie v. Baer angibt, sphärisch in den Fruchthälter. Es vergrössert sich und zeigt am 10. bis 12. Tage ein kleines, verdicktes kreisförmiges Schild, die Anlage des künftigen Embryo, als Theil eines

*) Entwicklungsgeschichte Bd. II. pag. 243 u. ff.

sphärischen, saekförmigen Keimes. Diese Keimhaut ist von einer äusserst zarten, nur beim Zerreissen deutlichen Hautschichte umgeben, die offenbar die Dotterhaut genannt werden muss. In einem Ei von noch nicht voll einer Linie Durchmesser (vom 10. Tag) ist jener kreisförmige Schild schon kenntlich, aber sehr klein, kaum $^1/_{20}$ vom Durchmesser des Eies einnehmend. Bis zur Verflüssigung des Dotters wächst das Ei ungemein langsam, nachher rasch, denn man findet nicht selten mit Eiern von dieser Grösse andere zugleich, die 2 Linien Durchmesser haben und deren Schild $^1/_{15}$ vom Durchmesser des Eies gross ist.

Wenn das Ei fast 3 Linien Durchmesser hat, mit einem kreisförmigen Schild von mehr als $^1/_2$ Linie Durchmesser, ist es noch sphärisch, doch findet man es immer zusammengefaltet, wie einen wenig angefüllten Saek. Nun fängt es an, sich zu verlängern und, nachdem die Verlängerung erst einen halben Zoll erreicht hat, mit einer Staunen erregenden Schnelligkeit . . . . Die Verlängerung geht so rasch, dass man in einer 12 Tage alten Frucht das Ei ebensowohl als länglichen Saek von 4 bis 5 Linien, wie als einen Faden von mehr als 20 Zollen finden kann . . . . . Diese Verlängerung wird begreiflich, wenn man sie nicht für ein Wachsen, sondern für ein Ausziehen ansieht. Die Selbstbildung (das Wachsthum) trägt nur insofern bei, als dadurch die Eier vor Zerreissung bewahrt werden . . . . Das Ausziehen wird ohne Zweifel durch die zahlreichen und tiefeingreifenden Falten im Fruchthälter der Sau bewirkt, und zwar durch die peristaltischen Bewegungen des letzteren . . . . Der Faden, d. i. das ausgezogene Ei bleibt (durch die Faltung des Fruchthälters) immer so stark gewickelt und geschlungen, dass die absolute Entfernung seiner beiden Enden nur ungefähr 6 höchstens 8 Zoll für ein Ei beträgt, wenn auch der Faden selbst über 20 Zoll lang ist . . . . In der Verlängerung der Fäden tritt bald eine gewisse Ruhe ein, die durch den starken Erguss eines flüssigen Eiweisses veranlasst wird. Er ist anfangs (am

13. Tage) noch so zart, dass man ihn nicht eine Haut nennen kann, bald aber zeigt er sich fester, erscheint als zusammenhängendes Blatt und ist nun die äussere Eihaut. So weit v. Baer.

Die jüngsten der von mir untersuchten Eier erschienen durch die bedeutende Querfaltung in ihrer natürlichen Lage im Fruchthälter höchstens je 2 bis 3 Zoll lang, während sie eine wirkliche Länge von 7 bis 10 Zoll hatten. Dem entsprechend zeigten auch die weiter entwickelten Eier scheinbar eine geringere Länge, als sie in der That besassen, jedoch nimmt mit dem allmähligen Wachsthum die Querfaltung immer mehr ab, so dass wir bei Eiern mit 5 Zoll langem Embryo dieselbe gar nicht mehr sehen: auf dieser Stufe der Entwicklung sind auch die im Anfange der Eibildung und im nicht trächtigen Zustande so stark entwickelten Querfalten des Fruchthälters, die nur dessen Schleimhaut zukommen, vollkommen ausgeglichen *), woraus erhellt, dass, wie v. Baer annimmt, die Querfaltung der Eier nur der des Fruchthälters ihre Entstehung verdankt.

Trotz der mangelnden Querfaltung scheinen aber die Eier auch in den späteren Stadien bei ihrer natürlichen Lage im Fruchthälter bedeutend kürzer, als sie wirklich sind, was sich ganz einfach durch das immer stärkere Ineinanderschieben der langausgezogenen Enden erklärt. Die scheinbare Länge der Eier beträgt dann meist nicht viel mehr als die Ausdehnung des Amnions, denn so weit dieses reicht, stülpen sich die Eier nicht ineinander ein. Die Einstülpung fand ich schon bei den Eiern von 7 bis 10 Zoll Länge, wenn auch noch

*) Die äusseren Häute des Fruchthälters des Schweines zeigen im Beginn der Trächtigkeit ein stärkeres Wachsthum als die innere, die Schleimhaut, indem bei beginnender Trächtigkeit die Schleimhaut die äusseren Häute an Flächenausdehnung um das 3- bis 4fache übertrifft, während im spätern Verlauf alle Häute gleich gross sind und nun auch gleichmässig sich ausdehnen.

mässig ausgesprochen; es war meist nur der Theil des einen Eies, den v. Baer Zipfel des Harnsacks nennt, und der hier schon deutlich ausgebildet war, in sich selbst und in die dadurch enstehende Höhle der Zipfel des benachbarten Eies eingestülpt. Der Harnsackzipfel v. Baer's entsteht dadurch, dass der Harnsack, rascher wachsend und sich mehr ausdehnend, als die äussere Eihaut (im Ganzen) gegen das Ende derselben andrängt, wodurch eine Verwachsung und eine Art Narbe hier gebildet wird, und schliesslich diese Stelle durchbricht und darüber hinauswächst. Das äusserste Ende der äusseren Eihaut hängt dann in der nächsten Zeit als verschrumpfter Zipfel seitlich an der Narbe und wird von v. Baer Zipfel der äusseren Eihaut genannt*). Bei einigen der zwanzig Eier fand ich auch noch diesen Zipfel der äusseren Eihaut an der Einstülpungsstelle, aber nie mit eingestülpt. Mit dem weiteren Wachsen der Eier nimmt die Einstülpung einen immer grösseren Theil des Eies in Anspruch und so sehen wir z. B. bei Embryonen von 7 bis 8 Zoll Länge kaum den dritten Theil der Eioberfläche mit der inneren Oberfläche des Fruchthälters in Berührung, also zur Ernährung des Fötus dienend und deshalb blutführend, der übrige Theil ist durch Einstülpung der directen Berührung mit dem Fruchthälter entzogen, deshalb auch schon in der Rückbildung begriffen und seine Zotten und Blutgefässe nicht mehr vorhanden oder doch nicht mehr functionirend, was v. Baer schon angegeben: er nennt diesen unthätig gewordenen Theil Zipfel des Chorions. Offenbar mit dieser Einstülpung im Zusammenhang steht es, dass der Chorionzipfel und Harnsackzipfel durchaus nicht immer dem polaren Ende des Eies entsprechen, sondern sehr oft seitlich aufsitzen. Ursprünglich kommt eine sogenannte Narbe nur der Abgangsstelle des Harnsackzipfels zu, indessen habe ich mehrmals zwischen thätigem und unthätigem Chorion, also an der Ab-

*) Siehe v. Baer Bd. II. Taf. V. Fig. 8.

gangsstelle des Chorionzipfels eine deutliche, scharf abgegrenzte Narbe gesehen. In diesen Fällen lag das Chorion des benachbarten Eies dicht an der Narbe an und zeigte eine eben solche, so dass möglicherweise selbst eine Gefässverbindung zwischen dem Chorion der beiden Eier besteht, wie dies v. Baer als wahrscheinlich angibt *), jedoch konnte ich durch Injection keine solche nachweisen. Eigenthümlich ist das Verhalten der Blutgefässe in Bezug auf ihren Verlauf nach den Enden des Eies zu. Es bilden hier nämlich, sowohl bei den Schweinen, als auch bei den Wiederkäuern die Gefässe kein vielmaschiges Capillarnetz, sondern laufen parallel neben einander her, nur sparsame und meist in derselben Richtung, nämlich der Längsrichtung des Eies, verlaufende Capillaren entsendend. Nur in dem Falle, dass der Chorion- oder Harnsackzipfel seitlich abgehen, verlaufen die Gefässe nicht parallel zur Längsrichtung des Eies, sondern drehen sich in der Nähe der Narbe nach dieser hin und laufen alle parallel nebeneinander vertikal auf diese zu. Bevor die Vernarbung eingetreten ist, gehen die Gefässe auch in den Chorion- und Harnsackzipfel, sobald sie aber vollendet ist, obliterirt der ausserhalb der Narbe gelegene Theil der Gefässe, ein Collateralkreislauf bildet sich aus, wahrscheinlich von Seiten der kleineren Arterien und der Capillaren, und so sehen wir in Kurzem alle Gefässe in gleicher Höhe an der Narbe sich schlingenförmig umbiegen, während ihre obliterirten Enden über die Narbe hinaus als dünne solide Stränge sich verfolgen lassen, wie wir dies aus Fig. 18, die nach einem Injectionspräparate entnommen ist, ersehen. Diese schlingenförmige Umbiegung der Gefässe macht auch einen directen Uebergang des Blutes von einem Ei in das andere sehr unwahrscheinlich. Betrachtet man ein gut injicirtes Ei mit einer solchen Narbe vor dem Chorionzipfel, so sieht es aus als ob die Gefässe an

*) l. c. p. 256.

der Narbe wie abgeschnitten aufhörten, da sie alle gerade darauf zu laufen; aber bei schwacher Vergrösserung erkennt man schon die schlingenförmige Umbiegung.

Auf den jüngeren Eiern zeigt sich bei Betrachtung mit blossem Auge eine bis zu $^1/_2$ Linien dicke, trübe Schichte, die nur vor der Narbe und in der Mitte des Eies, besonders in der Gegend des alsbald zu erwähnenden Dottersackraumes dünner und mehr durchsichtig ist und auf den unterliegenden Membranen fest aufliegt, an den anderen Stellen aber sich leicht abschaben und nicht als Membran abziehen lässt. Es ist dieselbe einestheils ein Rest der äusseren Eihaut verbunden mit der serösen Membran, wofür das feste Anhaften an der genannten Stelle spricht, anderntheils äussere Auflagerungen, oder wenn wir diese Bezeichnung vermeiden wollen, Abschülferungen von der Schleimhaut des Fruchthälters, wofür auch der mikroscopische Befund spricht. Unter dieser Schichte erscheinen zwei dünne von einander trennbare Membranen, deren äussere gefässführend, als Gefässblatt des Harnsacks oder Chorions, die innere gefässlos, als Schleimblatt des Harnsacks oder Allantois im engeren Sinn oder kurzweg Allantois zu bezeichnen sind: ersteres entsteht aus der verwachsenen Bauchhaut und Darmhaut oder den ungespaltenen Seitenplatten der mittleren Keimhaut, letztere aus dem Darmdrüsenblatt nach Remak *).

Bei etwas älteren Eiern und zwar schon aus nächster Zeit mit $1^1/_2$ Zoll langen, noch nicht vollkommen entwickelten Embryonen, sehen wir nichts von jener dicken abtrennbaren Schichte, sondern es lässt sich nur etwas trübe schleimige Flüssigkeit abschaben, die mir ebenfalls von der Schleimhaut des Fruchthälters abzustammen scheint; dafür aber ist das ganze Chorion, denn mit diesem haben wir es jetzt allein zu thun, viel dicker als vorher, ebenfalls von trübem Aussehen: es ist dasselbe jetzt mit der serösen Hülle verwachsen. Als

*) Remak, Entw. des Hühnchens im Ei p. 48. §. 92 u. p. 57 §. 101.

etwas Neues sehen wir nun auf seiner äusseren Oberfläche mit Ausnahme der Stelle, wo das Chorion dem Amnion direct anliegt, eine weissliche, zarte Masse in grossmaschigem Netz, wie angehaucht aufgelagert, wie v. Baer eine solche als äussere Auflagerung angibt*) und wie wir eine ähnliche auch auf dem Chorion der Wiederkäuer antreffen. In vielen der Maschenräume dieses Netzes erhebt sich das Gewebe des Chorions zu kleinen vollkommen ringförmigen Wülstchen, welche auf den Harnsack- und Chorionzipfel fehlen und die in ihrer Lage wohl den Drüsen des Uterus entsprechen. Sie besitzen einen Durchmesser von $^1/_6$—1 Linie und darüber und bestehen aus Kreisen von kleinen Zotten. In den weiter entwickelten Eiern wachsen sie immer stärker, treten mehr hervor nnd bilden schliesslich die v. Baer schon erwähnten, allgemein bekannten, festen durchsichtigen Knöpfchen, mit denen das Ei des Schweines am Ende des Fruchtlebens übersäet ist.

Ich kann hier v. Baer nicht beistimmen, wenn er behauptet, diese Knöpfchen entständen nicht aus jenen Zottenkreisen und führten keine Gefässnetze: denn ersteres glaube ich bestimmt durch Beobachtung verfolgt zu haben und die Gefässnetze, die aus der Mitte des Knöpfchens hervorkommend, die einzelnen Zotten einnehmen, konnte ich durch Injection darstellen, wie Fig. 17 erweist. Es genügen jedoch diese Knöpfchen, wenn sie überhaupt den Cotyledonen der Wiederkäuer entsprechen und der Ernährung des Embryo, resp. des ganzen Eies dienstbar sind, durchaus nicht dem Nahrungsbedürfnisse desselben, deshalb sehen wir schon sehr frühzeitig, jedoch noch nicht bei den Eiern von 10 Zoll Länge auf der ganzen freien Oberfläche des Chorions querverlaufende Reihen von freien Zotten von kaum $^1/_{10}$ Linie Länge sich erheben, eine Reihe dicht an der anderen, wie diess schon v. Baer angibt mit folgenden Worten:

*) l. c. T. V, Fig. 2a.

„Die Zotten bilden sich so, dass zuerst ausnehmend zarte Querfalten von $^1/_{10}$ Linie Höhe sich erheben, die dicht neben einander stehen und die freien Ränder dieser Falten dann gekerbt werden, jedes einzelne Theilchen zwischen zwei Kerben aber in sich verlängert und also eigentlich Zottenreihen oder gekerbte Falten gebildet werden, gerade so wie die ersten Spuren von Zotten im Darmkanal nach Meckel's Beobachtung. Es zeigen sich aber auch bald eine Menge verbindender Fältchen von einer Zottenreihe zur anderen gehend, wodurch die ganze Oberfläche in kleine Zellen sich ausbildet u. s. w.“ Die Zotten der einzelnen Reihen sind Träger eines ausserordentlich reichen Capillarnetzes, bei stärkerer Ausdehnung des Eies rücken sie, ohne viel länger zu werden, von einander ab, dadurch stehen sie nicht mehr in Reihen, es verschwinden die Querfalten und es bleibt die ganze freie Oberfläche des Eies mit unzähligen kleinen freistehenden Zotten bedeckt.

Wie bekannt, verlaufen alle langgestreckten Eier, also namentlich die der Dickhäuter und Wiederkäuer nicht in gerader Richtung, sondern sind mehr minder halbmondförmig gekrümmt, besitzen also einen convexen und einen concaven Rand, oder eine grosse und eine kleine Curvatur. Die grossen Nabelgefässstämme verlaufen stets in der kleinen Curvatur und verlassen also auch hier stets in der Mitte des Eies das Amnion, resp. den Nabelstrang. Mit ihnen zugleich tritt die Allantois und der Dottersack, so lange ein solcher noch vorhanden ist aus dem Nabelstrang und es schlägt sich bei dem Schweine erstere meistens rechts um das Amnion herum, der Dottersack und die Gefässstämme liegen etwas nach links, beides natürlich im Verhältniss zum Embryo gedacht. Allmählig wächst die Allantois von rechts her um etwa die Hälfte des Amnions herum, das sie begleitende Gefässblatt noch weiter bis zu $^4/_5$ des Eiumfangs, sich hier an die seröse Membran anlegend: der übrige Theil derselben, also auf der linken Seite des Eies, erhält durch Vermittlung der nach v. Baer sogenannten Ei-

weissschichte, die jedoch, wie wir später sehen werden, nichts ist als Schleimgewebe oder embryonales Bindegewebe, einzelne Gefässe direct von den grossen Stämmen her an ihrer Austrittsstelle aus dem Nabelstrang und es besitzt nun sehr bald der ganze Eiumfang eine Gefässschichte, die mit der serösen Membran verwächst, mit derselben das Chorion bildend.

Gefäss- und Schleimblatt des Harnsacks schlagen sich anfangs als geschlossene Blase um die rechte Seite des Amnions, deshalb sehen wir auch hier zwischen Amnion und Allantois *a*, eine, wenn auch dünne Gefässlage, dann kommt nach aussen *b*, das innere Blatt der Allantoisblase oder -Röhre, dann *c*, das äussere und dann *d*, die an die seröse Membran sich anlegende äussere Gefässschichte, wie dies v. Baer in T. IV. Fig. 22 schematisch abbildet. Wo das Amnion nach vorn und hinten aufhört, da legt sich die Lage *a* und *b* an die linke Seite des Eies, *c* und *d* an die rechte, beide gleich stark jetzt wachsend und von der kleine Curvatur des Eies nach der grossen rechts und links sich hinziehend. An dem Amnion erhält die linke Seite des Eies auch eine Gefässlage, es ist dieselbe aber, wie wir gesehen, eine secundäre. Diese sowohl, wie das eigentliche Gefässblatt des Harnsacks verwachsen mit der serösen Hülle, wo sie dieselbe berühren, zu einer einzigen untrennbar zusammenhängenden Membran, dem eigentlichen Chorion, dessen Bildung von der 4. Woche an als vollendet zu betrachten ist. Diesem Chorion liegt die Allantois mit Ausnahme der einen, meist der linken Seite des Amnions überall dicht an, lässt sich jedoch leicht davon abziehen und erkennt man dann zwischen beiden eine mehr minder starke Lage eines durchsichtigen, gallertartigen Gewebes, dasselbe, was Bischoff*) bei dem menschlichen Ei als *Membrana media*, Velpeau als *Magma reticulé* bezeichnet, dass jedoch keine eigentliche selbstständige Membran ist. Besonders um

*) Entwicklungsgeschichte pag. 142 und Beiträge z. Lehre von d. Eihüllen p. 44.

die grossen Gefässstämme ist diese Schichte in bedeutender Menge angehäuft und scheint sie mir vorzugsweise Träger der Gefässbildung. Wenn ich eben bemerkte, dass das Chorion und die Allantois sich überall leicht trennen lassen, so muss ich davon jedoch zwei Stellen ausnehmen, wenigstens für das Ei der Schweine. Einmal finden wir, dass in den Harnsackzipfeln von der Narbe an beide Membranen zu einer einzigen untrennbaren innig verschmolzen sind: dann finden wir oft ähnlich solche meist rhautenförmige kleine Stellen längs der kleinen Curvatur des Eies neben den grossen Gefässstämmen, wo sich die Allantois nicht vom Chorion trennen lässt, sondern beide zu einer dünnen Membran mit obliterirten Gefässen verwachsen sind: im Umkreis dieser Stellen zeigt sich meist auch eine Art Narbe. Wie diese Stellen entstanden, ob durch eine partielle Entzündung oder durch eine partielle Einstülpung, vermag ich nicht anzugeben. Bei den Eiern der Wiederkäuer fand ich nichts dergleichen.

Wo das Chorion dem Amnion direct anliegt, ist es dünner und gefässärmer, als im übrigen Umfang des Eies und lässt sich schwieriger vom Amnion trennen, als an anderen Stellen von der Allantois: auch finden wir hier bei dem Schweine in der späteren Zeit, wenn der Embryo schon über 5 bis 6 Zoll lang ist, nur sparsamer die oben erwähnten Knötchen und auch die Zotten weiter auseinanderstehend. Ebenso fehlen bei den Wiederkäuern an dieser Stelle die Cotyledonen vollkommen und ist auch die anliegende Uteruswand ohne Carunkeln. Diess erklärt sich einfach folgendermassen: Im nichtträchtigen Uterus der Wiederkäuer stehen die Carunkeln in beiden Hörnern reihenweise in gleichen Abständen und zwar in jedem Horn 3 gerade Reihen, die sich nach den Enden der Hörner durch deren allmähliges Schmälerwerden einander nähern, und auch an den Stellen, wo bei der Trächtigkeit der Fötus gelagert ist, stehen die Reihen gleich weit von einander ab. So bleibt es auch im Anfange der Trächtigkeit.

Wenn jedoch später der Fötus wächst, grösser wird, so dehnt sich das Amnion verhältnissmässig viel mehr als das übrige Ei aus, zumal sich eine bedeutende Menge Flüssigkeit in ihm ansammelt, und nun muss sich auch das mit ihm verklebte Chorion an dieser Stelle mehr ausdehnen, wodurch die Cotyledonen von einander entfernt werden so weit eben das Amnion reicht, d. h. mit dem Chorion verklebt ist. Dieser centrifugalen Kraft des Eies gibt jedenfalls auch der Uterus an dieser Stelle nach und finden wir denselben auch in der That hier am meisten verdünnt. Auf der anderen Seite des Eies wird das Amnion das Chorion nicht so übermässig ausdehnen können, da dasselbe wegen der dazwischenliegenden, eine Höhle einschliessenden zwei Lagen oder Blätter der Allantois beweglich über ihm angebracht ist. Wie bei den Wiederkäuern erklärt sich die Sache auch ganz einfach bei dem Schweine, nur dass hier der Uterus wegen der lockeren Verbindung zwischen ihm und dem Ei nicht so ungleichmässig ausgedehnt wird.

Die Allantois ist in den ersten Wochen ihres Bestehens bei Weitem derber als in der späteren Zeit, wo sie ausserordentlich dünn und zart ist und fester mit dem Chorion sich verbindet, wodurch sie auch schwieriger *in toto* ablösbar. Wie das Chorion ist auch sie an der dem Amnion zugekehrten Seite gleich anfangs zarter und auch die zwischen ihr und dem Amnion befindliche Gefässlage, wie schon erwähnt, sehr schwach. Nur der Stiel der Allantois mit dem sie in den Nabelstrang übergeht, ist sehr dick und derb und ausserdem viel Schleimgewebe darum gelagert. An dieser Austrittsstelle ist sie am niedrigsten und verhält sich ihr Durchschnittsvolum hier zu dem im übrigen Theil des Eies wie 1 zu 4 bis 6. Dass sie aber hier nur wenige Linien breit wird, wie v. Baer angibt, kann ich nicht bestätigen, indem ich sie immer 1 bis 2 Zoll breit fand. Ja bei einem Embryo von 8 Zoll Länge fand ich sie von ihrem Stiel aus nicht nur auf die rechte, sondern auch auf die linke Seite des Eies, resp. Amnions, sich schlagend und

dadurch auch in ihrer Mitte über 3 Zoll breit. In anderen Fällen schlägt sie sich nicht *in toto* auf die linke Seite, sondern schickt nur von ihrer Austrittsstelle aus dem Nabelstrang einen bis zu 3 Zoll langen, $^1/_2$ bis 1 Zoll breiten Divertikel oder Anhang mit deutlich abgegrenzter Oeffnung nach rechts hinüber, der sich dann nach der einen oder anderen Seite in der Längsrichtung des Eies hinzieht, neben den Gefässstämmen verlaufend.

Was das Amnion anlangt, so bietet dasselbe bei den Schweinen in morphologischer Beziehung nichts Besonderes dar. Seine Innenfläche ist vollkommen glatt, wodurch es sich von dem der Wiederkäuer unterscheidet, wie durch die Art seines Uebergangs in die Nabelschnurscheide. Während es sich bei den letzteren an dieser Stelle ganz einfach glatt in sich zurückschlägt, nur eine etwas verdickte Ringfalte darbietend, sehen wir bei dem Schweine ausser dieser Ringfalte eine nach aussen sich vorwölbende Tasche, oft noch mit Nebenausstülpungen, gewöhnlich nur an einer Seite und zwar meist der Austrittsstelle des Allantoisstieles gegenüber. Zwischen diesem und der Tasche kommen dann zu beiden Seiten die grossen Gefässstämme aus dem Nabelstrang hervor, in entgegengesetzter Richtung auseinander tretend. Die Bedeutung der Ausstülpung, die ich immer gefunden, vermag ich nicht anzugeben. Neben den eben erwähnten Theilen sehen wir nun noch ein im Entwicklungsleben bedeutungsvolles Gebilde aus dem Nabelstrange hervorkommen, über das mir noch einige Worte erlaubt sein mögen. Es ist diess das Dotter- oder Nabelbläschen. Bei den jüngsten der beobachteten Eier ist dasselbe ein stark quergefaltetes gebliches Gebilde von etwa 1 bis 2 Linien Durchmesser, das sich nach einem Verlauf von 4 bis 5 Linien Länge in zwei ebenfalls quergefaltete Zipfel spaltet, die nach der Längsrichtung des Eies zu beiden Seiten verlaufend, allmählig breiter werden und mit der äusseren Hülle des Eies, hier der serösen Membran und der secundären noch sehr schwachen Gefässschichte verwachsen,

diese verstärkend; sie scheinen mir nicht dünnzipfelig zu verlaufen, sondern sich membranartig ausdehnend allmählig schwächer zu werden: weder an diesen, noch an den Eiern einer späteren Zeit konnte ich die Zipfel als lange dünne Fäden nach den Enden des Eies zu verfolgen, wie diess v. Baer angiebt, sondern überall fand ich den oben geschilderten Verlauf. Auf dem Stamm des Dottersaeks sind bei den jüngeren Eiern noch Spuren von Gefässen zu entdecken. Bei den nächstgrossen Eiern mit $1^1/_2$ Zoll langem Embryo ist das Dotterbläschen nur halb so gross, nicht so stark quergefaltet und dunkler gefärbt, seine Enden verlaufen jedoch gerade so: es liegt gerade an dem Ausgang des Nabelstrangs und ein fadenförmig dünner, nicht mehr hohler *ductus omphalomesent.* lässt sich von ihm aus durch den Nabelstrang bis in die Bauchhöhle an eine Eingeweideschlinge gehend verfolgen. Das Dotterbläschen wird jetzt immer kleiner, seine Zipfel schwinden allmählig, und bei dem Embryo von 8 Zoll Länge sehen wir nur noch ein kaum hirsekorngrosses Rudiment desselben, dunkelgelb gefärbt, gerade an dem Uebergang vom Nabelstrang in das Amnion, ohne Zipfel. Bemerkenswerth ist der Raum, in dem das Dotterbläschen sich im Ei aufhält, über dessen Bildung uns v. Baer eine schöne Schilderung gibt (Bd. II. pag. 246 u. ff.): „Neben dem Primitivstreifen erheben sich die Seitentheile so stark, dass die Mitte vertieft erscheint . . . . Diese breiten seitlichen Erhabenheiten sind aber nicht die Rückenwülste. Vielmehr unterscheidet man bald, dass dicht neben dem Primitivstreifen zwei viel schmalere Wülste sich bilden, die die Rückenrinne bilden und sich auch bald schliessen. Jene allgemeine Erhebung beruht vielmehr darauf, dass sich das animalische und vegetative Blatt jetzt trennen und ersteres viel stärker sich dabei erhebt . . . . Fast sieht es so aus, als wollten die beiden Seiten des animalen Blattes vom Embryo sich über den Rücken desselben zusammenschlagen . . . . . Das animale Blatt ist verhältnissmässig dick, das vegetative dagegen viel zarter und beide haften nur

im Primitivstreifen zusammen . . . . . Das Zurückschlagen erfolgt aber nicht, wenn das Ei in seinem Verhältnisse bleibt, vielmehr dehnt sich die Trennung langsam über den Dottersack aus, wie wir jetzt offenbar das übrige Ei nennen müssen, und die Rückenplatten senken sich mit ihren Rändern mehr nach unten, allein der benachbarte Theil der Keimhaut bleibt als elliptische Falte auf dem Rücken zurück und schliesst sich bald zum Amnion (am 10. Tage). Unterdessen geht die Trennung immer weiter fort nach der Länge der Zipfel des Dottersacks. Allein so wenig Breite dieser auch hat, erfolgt sie doch nicht im ganzen Umfang der Breite, sondern für jetzt nur ungefähr auf $^3/_4$ des Querumfangs. Hier nämlich bildet sich die Grenzvene. So erhält das Ei des Schweines (ein paar Tage später) der Gesammtform seines Dottersacks gemäss, einen Gefässhof, der mehrere Zoll lang, doch bei weitem nicht so lang, als der Dottersack, und ursprünglich kaum 2 Linien breit ist. Der mittlere Theil des Dottersacks hat sich nämlich während dieser Zeit wieder erweitert. Noch rascher aber dehnt sich die seröse Hülle aus. Wir erinnern uns nämlich, dass sie derjenige Theil des animalen Blattes ist, der von der Amnionfalte bis zur längere Zeit bestehenden Anheftung dieses Blattes an dem plastischen Blatte reicht. Besonders wird sie um den Embryo sackförmig erweitert, zieht ihre Verbindung mit dem Amnion trichterförmig aus und nähert sich der äusseren Eihaut hier viel früher, als nach den Enden zu . . . . Der Harnsack, der frei in dem Raume zwischen Dottersack und der serösen Hülle schwebt, wächst sehr rasch und füllt bald diesen Raum so aus, dass er die seröse Hülle bald noch mehr verschiebt und bald an ihr anhaftet, wo diese nicht mehr zurückweichen kann. Er haftet aber auch bald am Dottersack, doch nicht am Mittelkörper desselben, sondern an seinen Enden, denn da der Harnsack sich innerhalb der serösen Hülle befindet, so muss er sich zwischen dieser und dem übrigen Dottersack wegschieben. So sehr nun auch die seröse Hülle sich beeilt, vom Dottersack

sich zu lösen, so ist doch diese Eile gering gegen die Wucherung des Harnsacks. Deshalb wird auch im Mitteltheil des Dottersacks das animalische Blatt bald ganz abgetrennt, und dieser Mitteltheil schwebt also ganz frei in der serösen Hülle; in den ausgezogenen Zipfeln scheint die Trennung nicht rasch genug in der ganzen Länge und im Umfang erfolgen zu können, so dass im Allgemeinen zwar die seröse Hülle nach aussen gegen die äussere Eihaut gedrängt wird, aber zugleich auch die Zipfel des Dottersacks, da sie noch nicht ganz frei sind, ebenfalls angedrängt werden und, weil die seröse Hülle mit der äusseren Eihaut, unter welcher sich unterdessen eine Schichte dichteren Eiweisses (embryonales Bindegewebe) angesammelt hat, verwächst, an dieser anhaften.“ So weit v. Baer. Wie wir gesehen, schwebt also der Mitteltheil des Dottersacks in einem Hohlraum, den ich oben schon als Dottersackraum bezeichnet habe und der nach aussen von der mit der secundären Gefässschichte verbundenen serösen Membran (als solche bezeichne ich kurzweg die aus der Verbindung der eigentlichen serösen Membran nach v. Baer mit der äusseren Eihaut entstandenen Membran, da von letzterer sehr bald nichts mehr bestehen bleibt), nach innen von dem Amnion und zum Theil auch von der Allantois oder der nach rechts sich herumschlagenden Gefässschicht des Harnsacks begrenzt wird.

Es erstreckt sich jedoch der Dottersackraum nach vorn und hinten noch etwas über die Mitte des Eies oder des Amnions, längs der kleinen Curvatur fort und ist hier nach aussen von der serösen Membran, den Dottersackzipfeln und der Gefässschicht des Harnsacks, welche drei zusammen das Chorion bilden, nach innen von der Allantois begrenzt. In seinem Innern ist er von einer dünnen Gewebsschichte ausgekleidet, über welche später ein Näheres. Mit dem allmähligen Grösserwerden des ganzen Eies wird, wie schon erwähnt, der Dottersack und mit ihm auch der Dottersackraum immer kleiner und bei den Eiern mit 8 Zoll langem Embryo ist derselbe so ge-

schrumpft, dass er gerade nur das hirsekorngrosse Dottersäckchen aufnehmen kann, das jedoch immer noch in ihm frei beweglich liegt.

Bei den jüngsten von mir untersuchten Eiern fand sich in dem Dottersackraum ausser dem Mitteltheil des Dottersacks noch ein anderes Gebilde, nämlich den Verbindungsfaden zwischen Amnion und der serösen Membran. Er kommt von der rechten oder linken Aussenseite des Amnions, selten gerade über den Rücken des Embryo, meist nach dem vorderen Ende zu als dünner, zarter solider Strang, geht um das Amnion herum nach dem Mitteltheil des Dottersacks, macht hier mitunter verschiedene Windungen, so dass er bis zu 8 Linien lang wird und heftet sich irgendwo in der Nähe an die seröse Membran. In einigen der zwanzig Eier dieses Uterus war der Strang nicht mehr zu sehen, sondern nur noch ein knopfförmiger Rest davon auf dem Amnion als Nabel des Amnions. In den späteren Eiern fand ich keine Spur mehr davon. — Indem ich mich jetzt zu dem

Ei der Wiederkäuer wende, folge ich auch bei dessen äusserer Beschreibung wesentlich v. Baer (p. 257). Das Ei der Wiederkäuer ist dem der Dickhäuter sehr ähnlich gebaut. Es ist ebenfalls ungemein lang, hat einen noch viel dünneren, viel früher schwindenden Dottersack und eine selbstständige, die Länge des Eies einnehmende Allantois, aber vereinzelte sehr starkgetheilte Cotyledonen als eben so viele Fruchtkuchen. Seine Bildungsgeschichte ist der des Eies der Dickhäuter sehr ähnlich. Es kommt in Kugelgestalt aus dem Eierstock und wird in dem Fruchthälter lang ausgezogen. Es erhält wie jenes durch Erguss von Eiweiss eine äussere Eihaut, die, da gewöhnlich nur ein Ei vorhanden ist, von einem Ende des Fruchthälters zum anderen reicht und einen langen Sack mit dünneren und längeren Zipfeln der äusseren Haut, als das Ei des Schweines hat, bildet. Eine solche äussere Eihaut ver-

mochte ich an den von mir untersuchten Eiern, deren jüngstes (von einem Schaaf) über 8 Zoll lang war und einen noch unvollkommen entwickelten 8 Linien langen Embryo enthielt, nicht zu entdecken, dagegen fand ich auf den meisten Eiern bis in spätere Entwicklungsstufen einen dicken weisslichgrauen, trüben Beleg, den ich meinen mikroscopischen Untersuchungen nach nicht als embryonale Bildung ansprechen kann, wovon jedoch weiter unten mehr. Dieser Beleg überzieht die freie Chorionfläche mit Ausnahme der geschrumpften Zipfel und der Zotten gleichmässig und lässt sich meist leicht abschaben.

Das Chorion als Ganzes genommen unterscheidet sich wesentlich von dem der Dickhäuter durch die Bildung der Cotyledonen, die schon sehr frühe den Carunkeln des Uterus gegenüber als anfänglich sehr kleine Häufchen von Zotten entstehen, die sich in die Carunkeln allmählig einsenken.

Anfangs ist die Verbindung dieser Zotten mit den Carunkeln sehr lose, so wie sie aber etwas weiter sich entwiekeln, haften sie immer inniger daran und ist in späterer Zeit, bei Embryonen von 3 bis 4 Zoll Länge, die Verbindung kaum ohne Zerreissung zu trennen. Die Cotyledonen entstehen immer zuerst in der Mitte des Eies und werden da auch am grössten; man findet bei jüngeren Eiern die Cotyledonen in der Mitte des Eies schon in einer Grösse von 4 Linien Durchmesser mit $1^1/_2$ Linien langen Zotten, während sie nach den Enden der Eier zuerst im Entstehen sind. An ausgetragenen Eiern haben die Cotyledonen in der Mitte der Eier bei Schaafen oft einen Durchmesser von $1^1/_2$ bis 2 Zoll, bei Kühen bis zu 4 Zoll. An den Enden des Eies sind sie entspreehend kleiner.

Zwischen den Cotyledonen zeigen sich mitunter unregelmässig zerstreute Zottenbüschel, ausserdem erscheint das Chorion in der späteren Zeit zwischen den Cotyledonen nieht glatt, sondern mit unzähligen kleinen Erhabenheiten besetzt, die wohl ihrem Sitz nach den Uterusdrüsen entsprechen, ähnlich wie beim Schweine. Eine Andeutung davon sah ieh in

jüngeren Eiern schon in dem dicken Beleg der äusseren Eifläche als kleine rundliche hellere Punkte. Diese Erhabenheiten und die Zotten entstehen zu gleicher Zeit und, wie der mikroscopische Befund ergibt, ganz gleichmässig: die Zotten eilen jedoch sehr rasch in ihrem Wachsthum den anderen Erhabenheiten voraus, wodurch sie früher sichtbar werden, als diese, die sich überhaupt nicht weit entwickeln. Nicht ohne Interesse ist die Frage, wesshalb alle diese Erhabenheiten nur an bestimmten Stellen entstehen und warum nun wieder einzelne davon sich viel weiter ausbilden.

Die Carunkeln und Drüsen haben jedenfalls einen Einfluss darauf, aber es fragt sich nur, welchen? Man könnte allenfalls annehmen, dass durch die Hervorragung der Carunkeln ein gewisser Reiz auf die Eioberfläche ausgeübt und diese dadurch zu stärkerer Produktion angeregt wird; oder könnte es auch so erklären, dass die äussere Eihaut von innen heraus stark gegen die Uteruswand angepresst und da, wo sie keinen oder nur wenig Widerstand findet, also an den Oeffnungen in den Carunkeln und an den Drüsenmündungen, mehr vorgetrieben wird. Ob eine dieser Erklärungen und welche davon richtig, darüber wage ich mich nicht zu entscheiden und beschränke mich auf die Anregung dieser Frage.

Zwischen den Cotyledonen zeigt das Ei der Wiederkäuer ein sehr dichtes Capillarnetz, das jedoch hinter dem des Eies der Schweine zurücksteht. Bei mehr entwickelten Eiern sieht man auch den bei dem Ei der Schweine schon erwähnten weisslichen maschenförmigen Ueberzug auf dem Chorion, der immer in einiger Entfernung von den Carunkeln bleibt: sowie er auftritt, nimmt der dickliche Beleg mehr und mehr ab.

„Der Harnsack tritt hervor, wie im Schweine, die Enden der Nabelarterie und Nabelvene mit sich nehmend, doch ist seine Form mehr gekrümmt mit stumpferen Spitzen, als im Schwein, sein Gefässnetz noch reicher (?). Er füllt ebenso die äussere Eihaut aus, liegt aber noch entschiedener n e b e n dem Amnion, so dass er sich fast gar nicht über dasselbe

schlägt. Die entgegengesetzte Seite des Eies muss also ihr Blut vorzüglich unmittelbar von der concaven Seite des Eies (der kleinen Curvatur) erhalten.“ Ob der Harnsack nach den Polen des Eies zu durchbricht, vermag ich aus eignen Beobachtungen nicht anzugeben, eine Narbe wie beim Schweine ist jedenfalls nicht zu finden und finde ich auch eine solche bei Bischoff*) für das Reh und bei v. Babo**) für das javanische Moschusthier nicht angegeben. Die Allantois reicht bis in die äussersten Zipfel des Eies und lässt sich daselbst, auch wenn diese ganz geschrumpft sind, mit einiger Vorsicht als geschlossener Sack von dem sehr verdünnten Chorion lospräpariren. Sonst bietet sie keinen Unterschied von der der Schweine. „Die Geschichte des Dottersacks ist dieselbe, wie beim Schwein: seine Mitte ist nicht nur anfangs, sondern besonders etwas später, wo sie im Schweine zunimmt, sehr viel dünner.“ Die Enden desselben konnte ich, entgegengesetzt der v. Baer'schen Angabe, so lange überhaupt noch etwas vom Dottersack zu sehen, was bis in die sechste Woche etwa der Fall war, bis in die Enden des Eies als lange, dünne, mannigfach geschlängelte Fäden meist an der kleinen Curvatur des Eies bis in dessen Enden, selbst noch in die geschrumpften Zipfel verfolgen. Die Mitte des Dottersacks hat „so wenig Selbstständigkeit, dass sie ganz abhängig von den benachbarten Theilen ist, auf das Mannigfachste verdreht wird und öfters als bei einem anderen Thiere auf die rechte Seite des Embryo kommt. Auch hier hebt sich die seröse Hülle, wie im Schweine ab und der trichterförmige Uebergang zu ihr wird noch länger. Der Raum oder die Höhle, die sie um die Mitte des Dottersacks bildet (der Dottersackraum), wird aber früher unkenntlich um so mehr, da der gesammte Dottersack nach dem Schluss der vierten Woche nur noch bei sorgfältigem Nachsuchen gefunden wird.“

*) Entwicklungsgeschichte des Rehes. 1854.

**) Die äussere Eihaut des javanischen Moschusthieres.

Was schliesslich das Amnion anlangt, so unterscheidet sich dasselbe äusserlich in nichts von dem der Schweine: es liegt auf der einen Seite direct an dem Chorion, auf der anderen an der Allantois dicht an, nur durch eine dünne Gefässlage von diesem getrennt. Seine innere oder Fötalfläche dagegen zeigt uns ein verschiedenes Ansehen, als bei anderen Thieren und beim Menschen. Während wir bei diesem und den meisten Säugethieren die innere Oberfläche des Amnions auch am ausgetragenen Ei vollkommen glatt finden, ist dieselbe bei den Wiederkäuern mit einer bedeutenden Menge kleiner eigenthümlicher Körperchen, die ich Papillen nennen will, mehr minder dicht besetzt, besonders auf und um den Nabelstrang. Schon in der 6. bis 7. Woche sind sie mit blossem Auge deutlich sichtbar als kleine durchscheinende Höckerchen von $^1/_2$ Linie Durchmesser. Sie wachsen ausserordentlich rasch und nehmen später verschiedene Formen an. Auf der Nabelsehnurscheide bleiben sie dünn, werden aber bis zu 3 Linien lang mit etwas dickerem kolbigem oder mehrfach getheiltem Ende. Auf der übrigen Innenfläche des Amnions sehen wir sie zum Theil völlig rund, bis zu 2 Linien Durchmesser, 1 bis 2 Linien lang, mit etwas dickerem Ende, das eine napfförmige Vertiefung trägt, — diess besonders bei den Schaafen — oder mehr halbkugelig, oder spitz zulaufend und sich am Ende mehrfach theilend, dabei bis zu 3 Linien lang: bei der Kuh und auch beim Hirsch, wenigstens in dem mir zugängigen einen Exemplar sehen wir ausser diesen Formen auch noch viel grössere, bis zu 4 und 5 Lin. Durchmesser, aber dabei unregelmässig gestaltet und abgeflacht, kaum etwas über 1 Linie hoch. Diese entstehen oft durch Zusammenfliessen mehrer regelmässig gestalteter, in anderen Fällen ist ihre Basis gleich im Entstehen unregelmässig. So lange diese Papillen noch sehr klein sind, lassen sie sich mit Leichtigkeit abschaben, später nicht mehr. Wie schon erwähnt, sind sie anfangs mehr durchscheinend, später hingegen werden sie undurchsichtig und bei der Kuh und dem Hirsch

gelblich, bei dem Schaaf mehr weisslich gefärbt. Wie sie entstehen und wie sie zusammengesetzt sind, werden wir im Folgenden näher kennen lernen. Bemerken will ich noch, dass Bischoff in seiner Entwicklungsgeschichte des Rehes, dessen Ei sonst den uns beschäftigenden vollkommen gleich ist, nichts dergleichen erwähnt. Die einzige Erwähnung und zugleich auch nähere Untersuchung über den Bau dieser Papillen fand ich in einer kleinen Abhandlung Cl. Bernard's *), die mir leider erst ganz vor Kurzem zu Gesichte gekommen ist. Die Beschreibung der äusseren Verhältnisse dieser Papillen oder *„plaques hepatiques"*, wie B. sie nennt, ist ganz entsprechend der von mir gegebenen. Die Ansichten Bernard's über den Bau und besonders die Funktion dieser Gebilde werde ich weiter unten besprechen.

Wie bei den Schweinen, so verkleben auch bei den Wiederkäuern mit dem weiteren Wachsen des Eies die einzelnen Eihüllen immer mehr mit einander und lassen sich dadurch immer schwieriger trennen. — Das von mir untersuchte **Ei einer Hirschkuh** unterscheidet sich von dem der Schaafe und Kühe und wie mir scheint auch dem des Rehes in verschiedenen Punkten, welche ich noch kurz hervorheben will.

Die Form des Uterus ist etwas anders als bei diesen, da die Hörner kürzer und breiter sind: dieselben sind von der Theilungsstelle an dem kurzen *corpus uteri* beide in der Länge von 5 bis 7 Zoll gleichmässig ausgedehnt und verjüngen sich dann plötzlich in die kaum einen Zoll langen Enden. Wie auch bei den anderen Wiederkäuern mit einem Embryo sitzt derselbe in einem der beiden Hörner. Nun finden wir nicht wie bei den Schaafen und Kühen, eine grosse Menge von Cotyledonen, resp. Carunkeln, sondern im Ganzen nur 5 und zwar in dem den Fötus bergenden Horn deren 3. Sie sitzen mit eingeschnürter Basis auf der Schleimhaut des Uterus auf, sind vollkommen rund und springen nach innen convex vor (Hutpilzform). Von den drei im rechten Horn befind-

*) Sur une nouvelle fonction du placenta, in dem Journ. de la Phys. par Brown Sequard, II, 1859.

lichen Cotyledonen ist der der Theilungsstelle des Uterus nächste am kleinsten, von etwa $1^1/_2$ Zoll Durchmesser, der folgende hat 2; der letzte, dem Ende des Hornes am nächsten liegende 3 Zoll Durchmesser, in der Mitte 1 Zoll Dicke, und ist der grösste von allen fünfen. Die Schleimhaut zwischen den Carunkeln ist vollkommen glatt, nicht so gefässreich, wie bei dem Schaafe und zeigt keinerlei Gruben oder Streifen, so dass, wenn sie Drüsen besitzt, dieselben jedenfalls sehr klein sind. Diesem Befund entsprechend ist auch die äussere Fläche des Chorions vollkommen glatt und zeigt ausser den Cotyledonen keinerlei Zotten und dergleichen, auch nicht das weisse maschige Auflagerungsnetz, wie die entsprechenden Eier des Schaafes. Die Chorionzotten lassen sich mit Leichtigkeit aus den Carunkeln herausziehen (viel leichter als beim Schaaf auf dieser Stufe der Entwicklung) und sind bis zu $^3/_4$ Zoll lang. Die Carunkeln bewahren nach dem Herausziehen der Zotten ihre gleiche Form und fast gleiches Volum, während sie bei Kühen und Schaafen zusammen fallen.

Betrachtet man die Cotyledonen bei noch darin haftenden Zotten von der Eifläche aus durch die Eihäute hindurch, so gewähren sie, besonders wenn die Gefässe injicirt sind, einen wahrhaft überraschenden Anblick. Die ganze dem Fötus zugekehrte Grundfläche zerfällt nämlich in regelmässig polyëdrische Maschenräume von $^1/_2$ bis 1 Linie Durchmesser, gerade wie Bienenwaben. Ein jeder solcher Maschenraum oder eine Wabenzelle entspricht einer Zotte und hat scharfe Contouren, während das Innere vollkommen klar und durchscheinend ist: in die Mitte desselben senkt sich von dem Chorion aus ein Gefässstämmchen, dass man bei guter Injection mit heller Masse, wie sie uns z. B. die Bowman'sche Chrombleiinjection gewährt mit blossem Auge eine Strecke weit in das Innere der Zotte verfolgen kann. Eine solche Regelmässigkeit der Anordnung wie hier habe ich bei den übrigen Wiederkäuern nicht gefunden. Chorion, Amnion und Allantois verhalten sich im Uebrigen, wie bei den früher betrachteten Eiern. Das Amnion erfüllte hier bis auf die Spitze den

ganzen Eiraum in der betreffenden Uterushälfte. Der Nabelstrang ist 3 bis 4 Zoll lang und geht in der Nähe des kleinsten Cotyledo in das Chorion über. Die Hauptstämme der Choriongefässe verlaufen in der Längsrichtnng des Uterus nach beiden Seiten über oder neben den Cotyledonen her.

Als etwas sonst nicht Beobachtetes fand ich hier zwischen Chorion und Allantois, dem Verlauf der letzteren folgend eine grössere Anzahl unregelmässig gestalteter, zerstreut liegender weisser harter Gebilde von $^1/_2$ bis $^2/_3$ Zoll Durchmesser, 1 bis $1^1/_2$ Linien dick, die sich wie verkalktes Gewebe anfühlten: alle waren sie in Schleimgewebe eingebettet, zum Theil zusammengefaltet. Wie sie entstehen, was sie zu bedeuten haben, vermag ich nicht anzugeben, glaube aber nicht, dass sie zur normalen Entwicklung gehören. Deshalb will ich gleich hier ihre Structur erörtern. Ohne besondere Präparation lässt sich an ihnen unter dem Mikroscop gar nichts erkennen: bei Zusatz von Salpetersäure hellen sie sich unter starker Gasentwicklung rasch auf und zeigen dann verdichtetes Schleimgewebe mit vielen Spindelzellen: ausserdem erkennt man an manchen Stellen Pflasterepithel, der Form nach ähnlich dem des Amnions (Rest der *Membrana serosa?)* mit körnigem Inhalt ohne deutliche Kerne. Ein 18 Stunden in verdünnter Essigsäure gelegenes Stück war vollkommen aufgehellt und liess sich auseinander breiten, wobei es deutlich den Bau von jungem Bindegewebe zeigte: einige noch darin befindliche weissliche Trübungen hellten sich auf Salpetersäurezusatz ohne Gasentwicklung auf und zeigten sich unter dem Mikroscop als einzelne runde Häufchen strahlig büschelig geordneter, nadelförmiger Crystalle *(Margarin).*

Hiermit will ich den morpholischen Theil meiner Abhandlung schliessen, um auf die histologischen Verhältnisse einzelner Eihüllen mit Rücksicht auf ihre Entwickelung etwas näher einzugehen.

Histologischer Theil.

Wie ich schon in der Einleitung hervorgehoben habe, muss ich hier für jetzt davon abstehen, eine histologische Entwicklungsgeschichte sämmtlicher Eihüllen zu geben und mich auf einzelne

Beiträge zur Histologie der Eihüllen und zwar einzelner Theile derselben beschränken.

Wer sich nur einigermassen mit dergleichen Untersuchungen abgegeben, wird die mannigfachen Schwierigkeiten kennen, die sich der vollkommenen Bearbeitung des Materials entgegenstellen, zumal wenn man in Bezug auf dieses lediglich auf den Zufall angewiesen ist. Die Theile wollen frisch untersucht sein, wenn man nicht zu Trugschlüssen verleitet werden soll, die Untersuchungen verlangen bei der ausserordentlichen Zartheit der Theile grosse Sorgfalt und Geduld, und trotzdem kommt man oft nicht zu einem befriedigenden Resultat, indem die nöthigen Zwischenglieder fehlen. Ich habe die Eihüllen immer in möglichst frischem Zustand untersucht und sie dabei, wo es ging, in den im Ei selbst enthaltenen Flüssigkeiten *(Liq. allant. et amnii)* präparirt, um allenfallsige Veränderungen des Gewebes durch fremde Flüs-

sigkeiten zu verhüten. Es erschwert dies zwar sehr oft die Trennung der einzelnen Häute ungemein, gibt aber dafür auch um so bessere Resultate.

Grosse Schwierigkeit bereitet die Gefässinjection, besonders jüngerer Eihäute behufs mikroscopischer Untersuchung; die gewöhnlichen Injectionsmassen sind dazu wenig brauchbar, da sie meist nicht dünnflüssig genug sind, um ohne grosse Gewalt in die Gefässe eingetrieben zu werden. Nachdem ich vergebens viele Versuche mit den verschiedensten Injectionsmassen und färbenden Substanzen gemacht hatte, wurde ich durch Herrn Dr. Engelbach dahier auf eine allen Ansprüchen vollkommen genügende Masse aufmerksam gemacht, wofür ich demselben sehr zu Dank verpflichtet bin. Es ist dies die auf hiesigem Laboratorium gebräuchliche Chromtinte oder sogenannte Runge'sche Tinte *), die ohne jeglichen Zusatz und ohne weitere Vorbereitung sogleich injicirt werden kann und eine schön blaue, beinahe durchsichtige Injection gibt. Will man sie auch zur Injection grösserer Gefässe benutzen, so spritzt man ohne Erwärmung des Präparats etwas dünne heisse Gelatinmasse nach, die, ehe sie erstarrt schon bis in die kleinen Gefässe eindringt: oder man setzt die Tinte der Galatine zu, in welchem Falle jedoch das Präparat vor der Injection gelinde erwärmt werden muss, indem sich sonst die Capillaren nicht anfüllen. Ein Vorzug dieser Injection vor der Gerlach'schen Carminleiminjection besteht darin, dass sie bei fast gleicher Durchsichtigkeit keine vorherige Erwärmung des Präparats nöthig macht und nie in das umliegende Gewebe imbibirt, dieses bleibt vielmehr vollkommen unverändert. Ein ganz gutes Resultat gibt auch die Bowman'sche Injection mit essigsaurem Blei und chromsaurem Kali, die nacheinander eingespritzt werden, wodurch in den Gefässen

*) Dieselbe wird bereitet, indem man zu einer wässrigen Lösung eines Campecheholz-Extraktes etwas neutrales chromsaures Kali zusetzt, wodurch eine schöne blauschwarze, leicht fliessende Tinte entsteht.

selbst eine Fällung von gelbem Chromblei entsteht. Doch ziehe ich jene Injection vor, da bei letzterer erst das überschüssige Wasser der Lösungen durch Alkohol wieder ausgezogen werden muss und die Gefässe selten so markirt hervortreten, wie bei dieser: auch ist die Injection der Gefässe mehr körnig, nicht gleichmässig.

So ausgezeichnete Forschungen wir aus der früheren Zeit Männern wie Wolff, Pander, v. Baer, Velpeau, Coste, Barry u. A. m. über die morphologische Entwicklung des Eies verdanken, Forschungen die zum Theil heute noch unerreicht dastehen, so finden wir, wie es nach dem Standpunkte der Histologie vor Schwann nicht anders sein konnte, doch nur wenige und oft ungenügende, unrichtige Angaben über die histologischen Verhältnisse des sich entwickelnden Eies, und besonders wurden die Eihäute sehr stiefmütterlich bedacht. Die meisten histologischen Angaben beschränken sich auf die allererste Zeit der Entwicklung bis zur beginnenden Bildung des Embryo und Scheidung des Eies in bleibende und vergängliche Theile.

Pander *) war der erste der die Schichtung der Keimhaut des Hühnereies in ein äusseres oder seröses Blatt und ein inneres oder Schleimblatt, zwischen welchen später ein Gefässblatt entstehe, als Grundlage der Organe und Systeme des Körpers durch Beobachtung nachwies, doch hat er sich über ihre späteren Umwandlungen im Ganzen wenig ausgesprochen und besonders die histologische Seite wenig berücksichtigt. Auf seine Ansichten in Betreff der Gefässbildung werde ich später noch einmal zurückkommen.

---

*) *a*, *Hist. morphoseos, quam Ovum incubat. prior quinque diebus subit: 1817* und *b*, Beiträge zur Entwicklung des Hühnchens im Ei 1817.

Seine Theorie wurde besonders von v. Baer weiter ausgebildet. Dieser beschreibt *) den Keim des unbebrüteten Vogeleies (Pander's Keimhaut oder Keimblatt) als aus dichtgedrängten, kleinen, weisslichen Kügelchen, die durch wenigen ungeformten Stoff schwach zusammengehalten werden, und die Keimschicht (Pander's Kern des Hahnentritts) als aus einer ungeformten, nicht regelmässig und selbstständig gebildeten Schichte von weisslichen Kügelchen bestehend u. s. w.

Weiter sagt er dann (pag. 67 und 68) in Betreff des Keimes, „dass er während der Bebrütung sich mehr vom Dotter und der Keimschicht löst, rasch sich vergrössernd den Dotter umwächst und seine Gleichmässigkeit verliert: seine obere Fläche wird glatter, in sich zusammenhängender, die untere, dem Dotter zugekehrte, weicher, unebener: doch sind es anfänglich noch keine gesonderten oder auch nur trennbare Blätter, vielmehr sind es jetzt nur die Flächen des Keimes, welche diese Verschiedenheit zeigen . . . . Die Mitte zwischen beiden Flächen ist eine indifferente Masse . . . . Der Gegensatz beider Oberflächen entwickelt sich weiter und man kann nun von einer oberen und einer unteren Schichte sprechen: jene wollen wir die Hautschicht, diese die Schleimhautschicht nennen. Die Masse, die zwischen beiden liegt, hängt zum Theil mehr der unteren Schichte, zum Theil mehr der oberen an. So entwickeln sich allmählig zwei innere Schichten, eine untere und eine obere. In der unteren werden die Körner heller, lösen sich in Bläschen auf und endlich fängt der Inhalt dieser Schichte zum Theil an zu fliessen. Sie wird eine Gefässschicht. In der oberen werden die Körner dunkler, sie wird eine Fleischschicht" **). In dem Abschnitt

*) l. c. Bd. II. pag. 21. §. 2.

**) In einer Anmerkung bemerkt er noch, dass die Benennung „sensible Schicht" den Character der Hautschicht am besten ausgesprochen haben würde und hätte er ihr damit einen analogen Namen gegeben, wie Remak, der sie als „sensorielles oder Sinnesblatt" bezeichnet. Wir sehen aus obigen Angaben, sowie aus einer Anmerkung in Bd. I. pag. 20, dass v.

über „Histologische Sonderung“ (pag. 91) gibt v. Baer auch nur allgemeine Sätze und geht nur in Betreff der Muskelbildung in eine wirkliche histologische Schilderung ein. Was das Ei der Säugethiere anlangt, so erkannte er sehr wohl, dass es, nach der Befruchtung in den Fruchthälter gelangt, einen zu einer Blase geschlossenen Keim resp. Keimhaut, die Keimblase, besitzt, die aus einer Lage continuirlich zusammenhängender Dotterkörnchen besteht und die Dottersubstanz einschliesst. Sobald der grösste Theil des Dotters sich soweit verflüssigt hat, um den Keim als Sack erkennen zu lassen, findet man an der Innenfläche dieses letzteren helle Dotterkörnchen, in kleinen Häufchen vertheilt anhaften: zuweilen glaubte v. Baer zu sehen, dass ein solches Häufchen von einem sehr zarten Strich umgeben sei, als ob jedes Häufchen noch von einer gemeinschaftlichen Masse zusammengehalten würde: es sind dies jedenfalls die Zellmembranen der die Keimblase später zusammensetzenden Zellen, die v. Baer somit zuerst gesehen hat, ohne sie gleich als solche zu erkennen. An derselben Stelle spricht sich v. Baer auch über die Bildung der äusseren Eihäute aus, worauf ich später bei dem Chorion noch einmal kommen werde, und über die Bildung des Amnions. Dasselbe verdanke bei den Säugern wie bei den Vögeln seine erste Entstehung einer Spaltung des Keimes in animales und vegetatives Blatt, die sich ausserhalb des Primitivstreifens von einander trennen, wodurch, indem sich der

---

Baer, wenn er auch die erste Entstehung anders deutete, schliesslich zu ganz ähnlichen Schichten kommt, wie sie Remak wenigstens für die peripherischen Theile des Embryo nach Spaltung der Seitenplatten in Hautplatten und Darmfaserplatten annimmt, und es entsprächen sonach v. Baer's Hautschicht, Fleischschicht, Gefässschicht und Schleimhautschicht für die peripheren Theile des Embryo dem Hornblatt, der Hautplatte, der Darmfaserplatte und dem Darmdrüsenblatt Remak's, wobei noch zu bemerken, dass auch Remak's Hautplatten anfangs gefässlos, wie v. Baer's Fleischschicht. Aber die Auffassung beider unterscheidet sich wesentlich in Bezug auf die Theile, welche aus diesen einzelnen Schichten oder Blättern hervorgehen, worauf ich jedoch hier nicht näher eingehen kann.

animale Theil stark nach oben zurückrollt, eine raschere Schliessung des Amnions erfolgt, als bei dem Vogel. „Durch die Bildung des Amnions wird der übrige Theil vom äusseren Blatt der Keimhaut ebenso wie im Vogel in eine seröse Hülle umgewandelt, welche Amnion und Dottersack umschliesst. Das Amnion haftet nothwendig zuerst an der über ihm liegenden serösen Hülle, dann verlängert sich diese Anheftung meist in Form eines langen und dünnen Trichters und schwindet zuletzt. Das Amnion liegt nämlich einige Zeit hindurch dem Embryo sehr eng an (enger als im Vogel) während die seröse Hülle sich erhebt. Diese aber bleibt dem Embryo gegenüber länger am Dottersack haften, indem hier längere Zeit hindurch keine Trennung erfolgt.“ Diese Bildungsweise des Amnions hat v. Baer gegenüber früheren Angaben von Pockels, Döllinger u. A. zuerst richtig erkannt und beschrieben und wurde seine Ansicht auch in der Folge nur von Velpeau*) und Serres**) für den Menschen und Coste***) und Barry†) auch für die Säugethiere beanstandet, ohne dass diese mit ihren Ansichten durchzudringen vermochten, in dem ausser ihnen alle bedeutenderen Embryologen bis auf die jüngste Zeit seiner Ansicht beitraten und manche dieselbe zum Theil durch eigene neue Beobachtungen vollkommen bestätigten. v. Baer hatte den Vorgang zuerst bei dem Vogelei entdeckt, später aber auch beim Schweine, Schaafe und Hunde in's Einzelne verfolgt.

Was jedoch die histologischen Verhältnisse anlangt und besonders der Eihäute, so konnte ich ausser obigen zerstreuten Angaben in den v. Baer'schen Schriften nichts fin-

---

*) Embryologie pag. 25 u. ff.

**) *Sur le développement de l'amnios chez l'homme in Ann. d. sc. nat. T. XI. pag. 254.*

***) *Embryogenie comparée pag. 167.*

†) *Researches on Embryology* in den *Phil. Transact. for 1839 and 1840.*

den*). Ebenso vergeblich suchte ich in den verschiedenen Schriften von Oken**), Velpeau***), Breschet†) Home and Baur††), Serres †††) (dessen Abhandlungen zum Theil gerade über Entwicklung der Eihüllen handeln), Dutrochet*), Prevost und Dumas**) Coste***) und anderen älteren Autoren vergeblich nach Angaben über die Structurverhältnisse der Eihäute. Ob du Barry über Histologie der Eihäute irgend welche Untersuchungen angestellt hat, vermag ich nicht anzugeben, da ich seine Schriften nur aus Bruchstücken und Citaten, aus welchen ich keine Gewissheit schöpfen konnte, kennen gelernt habe.

Wohl die ersten genaueren Angaben über die Structur der Eihäute enthält Bischoff's Schrift: Beiträge zur Lehre von den Eihüllen des menschl. Fötus 1834. Bischoff beschreibt u. A. das Chorion (p. 28) als eine „durchsichtige, dichte, ziemlich feste und starke aus seinem gleichmässigen Gewebe bestehende Membran, die (beim Menschen) zu keiner Zeit ihr eigenthümliche, wenigstens keine sichtbaren Gefässe, noch weniger Nerven besitzt", u. pag. 43. „Das Chorion isolirt für sich und auch in seine 2 Blätter getrennt, zeigt unter dem Mikroscop keine Spur von gefässartiger Bildung,

---

*) Ausser der Entwicklungsgeschichte noch:

Epistola de ovi mamm. et hominis genesi, 1827 und: Ueber die Gefässverbindung zwischen Mutter und Frucht, Gratulationsschrift zu Soemmering's Jubelfeier 1828.

**) Ueber Bildung des Darmkanals aus der *Ves. umbilicalis* in Oken und Kieser Beiträge etc. 1806.

***) *l. c.*

†) *Études anat. sur l'oeuf humain 1833.*

††) *Leetures on comparative anatomy T. IV.*

†††) *l. c.* und *Recherches sur les développemens primitifs de l'Embryon: De l'allantoide de l'homme in Annales d. se. nat. Ser. II. T. XX, 1843.*

*) *Recherches sur les enveloppes du foetus.*

**) *Ann. d. se. nat. T. III. 1854.*

***) *a. Embryogénie comparée 1837.*

b. Recherches sur la génération de mammifères 1834.

c. Histoire génér. et partiell. du dévellopement des corps organisés 1847—59.

sondern eine ganz homogene Structur, die weder zellig noch faserig genannt werden kann, am meisten Aehnlichkeit aber, abgesehen von den Gefässen, mit einer serösen Haut hat.“ Da ich menschliche Eihüllen nicht zum Gegenstand meiner Untersuchung genommen habe, so will ich auf diesen Abschnitt nicht näher eingehen und mich zum Amnion wenden, das Bischoff als durchsichtige, dünne, aber feste Haut ohne Gefässe, die unter dem Mikroscop einen dem Chorion ähnlichen Bau besitze, beschreibt. Das Epithel des Amnions, welches er zuerst entdeckt hat, beschreibt er hier noch als eine auf der Fötalfläche befindliche Schichte kleiner, nicht immer regelmässiger, runder Körperchen von der Grösse eines menschlichen Blutkügelchens. Später erkannte er diese Körperchen als Zellen, das Ganze als ein Epithelium, wie aus seiner Entwicklungsgeschichte (1842) pag. 143 erhellt, wo er in Betreff der Structurverhältnisse des Amnions sagt: „Das Amnion ist bei dem menschlichen Ei anfangs ein sehr zartes Häutchen, dehnt sich allmählig aus: es verändert sich in seiner Structur nicht wesentlich, wird nur derber und fester, einer serösen Haut ähnlich: immer aber bleibt sein Gewebe durchaus gleichförmig. Im Anfang kann man seine Zusammensetzung aus kernhaltigen Zellen sehr deutlich erkennen: diese wird indess im weiteren Verlauf undeutlicher und ist am Ende der Schwangerschaft nicht mehr zu erkennen: indessen entwickelt sich an seiner inneren Fläche ein ebenfalls aus Zellen gebildetes Epithel, ... (das später Brechet, Gluge und Schwann beschrieben); . . . . Es ist beim Menschen ein Pflasterepithelium, dessen Zellen und Polygone gegen einander gedrängt sind. Ein Kern ist in ihnen nur schwierig zu erkennen, dagegen enthalten sie mehr weniger zahlreiche sehr kleine Kügelchen. Gefässe besitzt und erhält das Amnion des menschlichen Eies zu keiner Zeit, denn weder die Nabelblase, noch die Allantois entwickeln sich bei demselben so, dass sie dem Amnion Gefässe zuführen.“ p. 110. „Dass das Amnion ein Product der serösen Hülle ist, die an und

für sich nie Gefässe entwickelt, so ist es ebenfalls an und für sich gefässlos, erhält aber bald von anderen Seiten Gefässe (beim Kaninchen)." p. 142. Im menschlichen Ei ist „der Zwischenraum zwischen Chorion und Amnion bei kleinen Eiern mit einer gallert- oder eiweissartigen, wie mit feinen Spinnweben durchzogenen Masse erfüllt und enthält ausserdem noch das Nabelbläschen. Dieser Zwischenraum ist um so grösser, je jünger das Ei. Je weiter dasselbe in der Entwicklung fortschreitet, um so mehr nähert sich das Amnion dem Chorion und legt sich mehr weniger dicht an dasselbe an: dadurch wird jene Zwischenmasse zusammengedrängt, obschon sie während der weiteren Entwicklung des Eies zunimmt: sie wird dadurch membranartig und lässt sich in den späteren Schwangerschaftsmonaten und am Ende der Schwangerschaft meist ziemlich leicht als gallertartige, aber continuirliche Haut darstellen. Dieses Gebilde ist oft für ein Ueberbleibsel der Allantois gehalten worden etc." und schliesslich p. 147: „Das die Blutgefässe des Nabelstrangs untereinander verbindende Gewebe besteht aus Zellgewebsfäden, zwischen welchen eine klare, dickliche, eiweissartige, geschmacklose Flüssigkeit, die sogenannte Wharton'sche Sulze, abgelagert ist. Die Zellgewebsfäden haben nach Brechet und Gluge einen etwas bedeutenderen Durchmesser, als an anderen Stellen und besitzen auch keine so scharfen Contouren."

Die Entwicklungsgeschichte von Valentin (1855) enthält gar keine histologischen Angaben betreffs der Eihäute.

Im Jahre 1837 veröffentlichten Brechet und Gluge einige speciell auf die Structurverhältnisse der Eihäute gerichtete Untersuchungen *), jedoch sind ihre Resultate zum Theil unrichtig, auch in morphologischer Beziehung. Letzteres gilt auch von den „*Recherches sur la génération des mammi-*

*) *Quelques recherches sur la structure des membranes de l'oeuf.* in den *Ann. d. sc. nat. S. II. T. VIII. pag. 224.*

féres par Coste, suivies de Recherches sur la formation des embryons par Delpeche et *Coste", 1834,* in denen zum Theil ganz abentheuerliche, allen sonstigen Erfahrungen widersprechende Ansichten über morphologische Bildung der Eihüllen mitgetheilt werden; über Histologie enthalten sie nichts.

In seinen berühmten Monographien über die Entwicklungsgeschichte des Kaninchens (1842), des Hundeeies (1845), des Meerschweinchens (1852) und des Rehes (1854) schildert Bischoff die mikroscopischen Verhältnisse der ersten Eizustände mit grosser Genauigkeit und Schärfe, besonders die Furchung des Dotters, das Hervorgehen von Zellen aus den Furchungskugeln, die Bildung und Zusammensetzung der Keimblase u. s. w., aber auf die Structurverhältnisse der nach und nach entstehenden einzelnen Eihüllen lässt er sich im Ganzen wenig ein. Als Resumé möchte ich nur Folgendes kurz hervorheben: Die von v. Baer und Coste schon erkannte Keimblase beschreibt er zuerst genauer als eine in sich geschlossene aus Zellen bestehende Membran: auf dieser bildet sich ein Fruchthof; von diesem ausgehend entsteht auf der Innenfläche der Keimblase eine zweite Zellenschicht, dadurch Trennung in äusseres oder animales und inneres oder vegetatives Blatt: zwischen beiden entsteht etwas später ein drittes, das Gefässblatt, mit eigenthümlichen sternförmigen Zellen, während die jener beiden rund oder polygonal sind und zu einer Membran miteinander verschmelzen und zwar die des animalen Blattes früher, als die des vegetativen. Während des raschen Wachsens des ganzen Eies in der Keimblase Bildung neuer Zellen. Das Amnion ist eine Metamorphose des peripheren Theiles des animalen Blattes, wodurch dieses selbst zur serösen Hülle wird. Diese legt sich an die *Zona pellucida* an und bildet mit ihr vereint die äussere Eihaut, auf welcher die Zotten als anfangs hohle Zellenproductionen sich bilden. Die Allantois wahrscheinlich dem Gefäss- und vegetativen Blatt angehörend, sprosst aus dem hintereu Leibesende des Embryo und bildet bald eine

die Nabelgefässe tragende Blase: diese legt sich an die äussere Eihaut und bildet mit ihr das Chorion: ihre Gefässe bilden sich durch die äussere Eihaut hindurch in deren Zotten u. s. w.

„Alle Organe des Embryo entwickeln sich aus Bläschen oder primären Zellen, die in Allen anfangs anscheinend völlig gleich sind. Die Form der Organe lässt sie gewöhnlich schon als solche erkennen, ehe noch diese Zellen sich zur Darstellung der eigenthümlichen Elemente der gebildeten Organe weiter metamorphosirt haben.

Nach dem Vorgange Pander's und Baer's hatten alle Embryologen bis auf die neueste Zeit mit wenigen Ausnahmen (Coste, Barry, Serres u. A.) als Grundlage aller Organe und Systeme drei Keimblätter oder Schichten angenommen und zwar ein oberes animales oder seröses Blatt, aus dem man die Centraltheile des Nervensystems, der Knochen, Muskeln u. s. w., kurz aller sogenannten animalen Organe hervorgehen liess, dann ein unteres, vegetatives oder Schleimblatt zur Bildung des Darmes und der mit ihm zusammenhängenden drüsigen Organe, also der vegetativen Organe und zwischen diesen ein mittleres oder Gefässblatt zur Bildung des Herzens und der Blutgefässe.

Diese Theorie wurde anfänglich ohne Rücksicht auf den genetischen Zusammenhang zwischen den Elementen des Eies und den Elementen der Systeme und Organe des entwickelten Körpers ausgebildet. Als aber Schwann mit seiner reformatorischen Thätigkeit hervortrat und eine ganz neue Anschauung in alle anatomischen Wissenschaften brachte, da bemächtigte sich die Histologie auch der Entwicklungsgeschichte und an ihrer Hand suchte man den Zusammenhang der einfachen zelligen Elemente, aus welchen der thierische Körper zusammengesetzt ist, mit der primären Eizelle und ihren ersten Derivaten, den Keimblättern, zu ergründen. Den ersten ent-

scheidenden Schritt in dieser Richtung hat Reichert *) gethan, und war er durch vom histologischen Standpunkte aus unternommene Untersuchungen zu einer anderen Ansicht in Betreff der Keimhaut und ihrer Schichten oder Blätter gekommen. Seine ersten Untersuchungen bezogen sich auf die Entwicklung des Frosches, die späteren auf die des Hähnchens. Bei diesen geht aus dem Keim oder der Keimhaut des bebrüteten Eies eine vergängliche Umhüllungshaut hervor: die Anlagen für den Embryo bilden sich dann unter dieser, indem sich der Reihe nach von der sogenannten Keimhaut (Pander's Kern des Hahnentritt's) 1) die Anlage des Central-Nervensystems, 2) die *Membrana intermedia* als Uranlage des Wirbelsystems, Hautsystems, Blutsystems und des Darmhautsystems mit Ausnahme der Schleimhaut und 3) die Anlage der Schleimhaut oder des Epithels des Darmcanals ablösen. J. Müller beschreibt in seiner Physiologie (Bd. II, 1840, Cap. VIII) die Zusammensetzung der Keimblase aus verschiedenen Blättern und deren Entwicklung ganz im Sinne Reichert's, in Bezug auf die Structur der Eihüllen finden wir aber ausser der Erwähnung der Untersuchungen von Brechet u. Gluge nichts bei ihm; ebenso gibt auch Reichert nur wenige Andeutungen.

Remak gelangte durch seine classischen Untersuchungen beim Hühnchen zur Ueberzeugung, dass Reichert's vergängliche Umhüllungshaut in ihrem den Embryo bedeckenden Theil die Anlage des Centralnervensystems und der Epidermis und als solche nicht vergänglich ist, sie bildet das obere Keimblatt, sensorielles oder Sinnesblatt. Unter diesem befindet sich anfangs ein einfaches unteres Blatt: dieses spaltet sich durch Differenzirung in zwei Blätter, deren oberes

*) a. Entwicklungsleben im Thierreich 1840.
b. Beiträge zur Kenntniss des heutigen Zustandes der Entwicklungsgeschichte 1843.

als mittleres Keimblatt oder motorisch-germinatives Blatt die Anlage aller übrigen gefässhaltigen Theile, das untere als unteres Keimblatt, trophisches oder Darmdrüsenblatt die Anlage für das Epithel des Darmes und seiner Anhangsdrüsen enthält. Das mittlere und obere Keimblatt bilden innerhalb der Keimscheibe durch eine centrale Verwachsung die Achsenplatte als erste Anlage des Embryo: diese sondert sich in die Medullarplatte, Chorda und zwei seitliche Urwirbelplatten, letztere und die Chorda dem mittleren, erstere dem oberen Keimblatt angehörend. Die freie an den Achsengebilden nicht betheiligte Parthie des oberen Keimblattes zeigt keine Spur einer Verwachsung mit dem mittleren Keimblatt und dient zur Grundlage der Horngebilde der Haut, daher Hornblatt genannt. Die Urwirbelplatten gehen nach aussen continuirlich in die Seitenplatten über, nur durch einen hellen Saum davon getrennt: im Kopftheil des Embryo bilden Urwirbel und Seitenplatten zusammen die Kopfplatte, im Rumpf und Schwanztheil spalten sich die Seitenplatten unter Bildung der Pleuro-Peritonäalhöhle in Haut- und Darmfaserplatten: nach innen hängen beide in den Mittelplatten, die zur Bildung des Gekröses dienend, auch Gekrös- oder Mesenterialplatten heissen, zusammen, nach aussen gehen sie verschmelzend in den peripheren Theil des mittleren Keimblattes über. Die Hautplatte bildet mit dem ihr anhängenden Hornblatt die (ursprüngliche oder primitive) Bauchwand, die durch die schmale Bauchhaut in die Amnionplatte übergeht; die Darmfaserhaut mit dem unteren Keimblatt oder Drüsenblatt die Darmwand, die sich später zum Darmrohre gestaltet: in der Darmfaserplatte bilden sich alle Gefässe des Fruchthofes, während die Hautplatte anfänglich gefässlos ist. Die Mittelplatten dienen zur Bildung des Gekröses und auch wohl zur Bildung der bleibenden Aorta und der Kardinalvene, dann zur Bildung der Urnieren, der keimbereitenden Geschlechtsorgane und der Milz. Aus den Urwirbelplatten

entstehen die Muskeln, die Knochen und peripherischen Nerven, aus der Medullarplatte das Centralnervensystem mit den Sinnesorganen. Ein eigentliches Gefässblatt als besondere Grundlage des gesammten Gefässsystems gibt es ebenso wenig, als besonderes Nervenblatt für das Nervensystem. Sämmtliche Entwicklungsproducte des mittleren Keimblattes (mit Ausnahme der Chorda, der Epithelialhaut, der Urnieren und des zelligen Ueberzugs der serösen Häute) zeigen früher oder später Blutgefässe; dagegen hat das Hornblatt mit Ausnahme des Achsentheils und das Drüsenblatt nicht die Fähigkeit, Gefässe aus sich herauszubilden.

Wie ich oben in der Anmerkung **) zu pag. 33 hervorgehoben habe, besteht zwischen der Baer'schen und Remak'schen Ansicht in Betreff der verschiedenen Keimschichten oder Blätter manche Uebereinstimmung und war nur bei v. Baer die histologische Sonderung nicht so genau durchgeführt. Selbst die Aufstellung eines besonderen Gefässblattes ist nicht so sehr abweichend, da v. Baer ein solches nur für die Gefässe des ersten Kreislaufs annahm und nicht im Entferntesten daran dachte, dass alle Gefässe des Körpers aus einer besonderen Keimschichte hervorgehen sollten und auf der anderen Seite aus seinem Gefässblatt auch das Gekröse, die Wolff'schen Körper, die Geschlechtsorgane und einen Theil des Darmes hervorgehen liess, wodurch eine grosse Uebereinstimmung zwischen seiner „Gefässschicht“ und Remak's Seitenplatten sich ergibt, anderer Analogien weiter nicht zu gedenken.

Die verschiedenen Keimblätter Remak's sind aber das Resultat wirklicher histologischer Differenzirung und ihre Feststellung beruht nicht auf theoretischer Speculation, sondern auf wahrem histologischen Nachweis. Es ist auch in der That jetzt nicht schwer, sich an gut gehärteten Querschnitten von der Keimscheibe des bebrüteten Eies von der Richtigkeit der Remak'schen Interpretation zu überzeugen, weshalb

auch in der Neuzeit alle bedeutenderen Embryologen seine Ansicht adoptirt haben. Unter diesen muss besonders Kölliker hervorgehoben werden, der durch seine „Entwicklungsgeschichte des Menschen und der höheren Thiere, 1861“, in der er Remak's Ansicht vertritt, einem längst gefühlten Bedürfnisse auf das Glänzendste entsprochen hat.

Indem ich nach dieser kurzen historischen Abschweifung zu meinem eigentlichen Thema zurückkehre, bemerke ich nur noch, dass auch Remak in Bezug auf Histologie der Eihäute nur wenige Andeutungen gibt, auf welche ich, sowie auf Kölliker's etwas ausführliche Angaben in dieser Hinsicht alsbald zurückkommen werde.

Das Amnion.

Reichert und Remak haben zuerst bestimmt nachgewiesen, dass beim Hühnerembryo das Amnion aus einer Fortsetzung des Hornblatts und der Hautplatten bestehe, dass also das obere und das mittlere Keimblatt an seiner Bildung Theil nehmen. Das Hornblatt bildet dabei nur eine epitheliale Auskleidung, die Fortsetzung der Hautplatten dagegen die Membran des Amnions. Ob das bei Säugethieren nun auch der Fall sei, ist bis jetzt noch nicht erwiesen; Kölliker stellt es in seiner Entwickelungsgeschichte als sehr wahrscheinlich hin (pag. 100 u. 104), da er bei einem 4 Wochen alten menschlichen Embryo das Amnion bereits aus zwei Schichten

bestehend fand, einem Pflasterepithel mit schönen grossen Zellen nach innen und einer Lage kleiner zum Theil spindelförmig ausgezogener Elemente nach aussen. Die früheren Autoren liessen nach dem Vorgange Baer's das Amnion aus dem oberen Keimblatt, dem sogenannten animalen Blatt hervorgehen: da sie jedoch aus demselben viele Gebilde hervorgehen liessen, die nach Reichert's und Remak's Theorien aus dem mittleren Keimblatt hervorgehen und höchstens einen Ueberzug von jenem erhalten, so ist es selbst möglich, die Angaben jener zur Stütze der Ansicht, dass auch das mittlere Keimblatt resp. der als Hautplatte bezeichnete Theil desselben an der Bildung des Amnions Theil nehme, zu benutzen. Zu meinen Untersuchungen konnte ich leider keinen Embryo erhalten, bei dem das Amnion nicht geschlossen gewesen wäre. Aber bei den Eingangs erwähnten Schweinsembryonen von 6—8 Lin. Länge stand das Amnion wenigstens noch mit dem von ihm sich abschürenden peripherischen Theil des Hornblattes, der serösen Hülle, in unmittelbarer Verbindung und überzog den Embryo ganz dicht als ein sehr zartes Häutchen, war also jedenfalls noch nicht lange entstanden. Es besteht nun in diesem Falle ganz deutlich aus zwei Lagen. Die innerste ist ein zartes, blasses, einschichtiges Pflasterepithel mit schönen grossen polygonalen Zellen von etwa 0,015 bis 0,030 Lin. Durchm. mit nicht granulirtem Inhalte, deutlichem Kern von 0,011 bis 0,015 Lin. Durchm. und 1 bis 3 Kernkörperchen. Es ist die Lage an allen Stellen vollkommen gleichmässig. Die äussere Lage, die eigentliche Membran des Amnions ist viel stärker und dicker und enthält in einer leicht streifigen Grundsubstanz verschiedene Zellenelemente. Zuerst fand ich Spindelzellen von etwa 0,045 bis 0,056 Lin. Länge und in der Mitte etwa 0,011 bis 0,015 Lin. Breite mit granulirtem Inhalt, deutlichem länglich-ovalem Kern von 0,015 bis 0,018 Lin. Länge und ein oder zwei dunklen Kernkörperchen. Die Kerne sind länger aber schmäler, als die der Epithelialzellen, dabei, wie ich mich an feinen Querschnitten überzeugt habe,

flach abgeplattet, bei manchen Zellen in der Theilung begriffen und dann mit zwei Kernkörperchen, in anderen Fällen schon vollkommen getrennt und etwas kleiner. Die Zellen haben nur zwei kurze Ausläufer, die nicht ganz spitz enden und selten oder nicht anastomosiren, und liegen in mehreren Lagen übereinander, alle parallel der Oberfläche, keine vertikal dazu. Neben diesen Zellen enthält das Gewebe noch runde von etwa 0,015 bis 0,022 Durchm., nur halb so gross, als die Epithelialzellen mit verhältnissmässig grossem Kern von 0,011 bis 0,018 Durchm. und 1 oder 2 Kernkörperchen; die äussere Zellmembran liegt dem Kern oft so dicht an, dass sie schwer sich unterscheiden lässt, bei weiter abstehender Membran erkennt man einen trüblich granulirten Zelleninhalt. Ueber das ganze Gewebe verbreitet sieht man ausserdem, auch bei sorgfältigster Entfernung des Epithels, zerstreut kleine Körperchen, ganz von derselben Beschaffenheit und Grösse, wie die Kerne der Epithelialzellen, die äussere Zellmembran ist aber dabei nicht zu erkennen, wenn man nicht feine, theils gekrümmt, theils gerade verlaufende Faserzeichnungen im Grundgewebe dafür halten will.

Schon ohne Mikroscop erkennt man, dass die Amnionshaut an der Uebergangsstelle in die Nabelschnurscheide viel dicker sein müsse als das übrige Gewebe, da sie hier in der Breite von etwa $1^1/_2$ Lin. undurchsichtig, wie opalisirend, sich ansieht. Diese Verdickung rührt von einer stärkeren Lage der spindelförmigen Zellen her, die, eine neben die andere gelagert, alle in gleicher Richtung strahlenförmig nach der Uebergangsstelle in den Nabelstrang verlaufen: zwischen ihnen sind nur einzelne der kleinen runden Zellen vertheilt. Je mehr man sich aber von dieser Stelle entfernt, um so mehr rücken die Spindelzellen auseinander, jetzt nach den verschiedensten Richtungen verlaufend und zwischen ihnen werden dann zahlreichere kleine runde Zellen sichtbar, manchmal in Gruppen dicht zusammengedrängt (Fig. 13 c.) Ich untersuchte nun das Gewebe weiter in seinem Verlauf auf dem Nebelstrang als

Nabelsehnurscheide bis in die hier noch dünnen Bauchdekken. Die Nabelsehnurscheide zeigt fast dieselbe Structur, wie das Amnion in seiner Nähe, besonders zahlreiche Spindelzellen, dichtgedrängt, aber auch viele der kleinen runden Zellen, beide eingebettet in eine sehr sparsame, leicht streifige Grundsubstanz und nach aussen, d. h. auf der der Amnionhöhle zugekehrten Seite dasselbe einschichtige Pflasterepithel. Es unterscheidet sich das Gewebe nur dadurch von dem übrigen Amnion, dass auch einzelne Capillaren kenntlich an den Blutkörperchen in ihrem Inneren, darin verlaufen. Die Bauchdecke des Embryo ist fast undurchsichtig und bei weitem weicher, ich möchte sagen mürber, als das Amnion, dabei viel dicker. Eine dem Amnionepithel ähnliche Epithetiallage vermochte ich daran nicht zu entdecken, höchstens in der nächsten Umgebung des Nabels: statt dessen aber zeigt sie eine mehrfache Lage jener kleinen runden Zellen, sie stehen dicht gedrängt, eine an der anderen, ohne sich jedoch gegenseitig abzuplatten: von einer dieselben verbindenden Intercellularsubstanz ist kaum etwas zu entdecken. Unter dieser Lage zeigt sich nach innen eine etwas dickere Schichte, bestehend aus leicht streifiger Grundsubstanz und zahlreichen Spindelzellen, die jenen des Amnions vollkommen gleich, theils in einer Richtung nebeneinander, theils sich mannigfach kreuzend verlaufen, ohne mit ihren Ausläufern zu anastomosiren: zwischendurch erkennt man hier und da Andeutungen von Capillaren.

Wir sehen hier in der Bauchhaut und dem Amnion, abgesehen von den Capillaren der Einen und dem Epithel des Anderen ganz dieselben Elemente: in der Bauchhaut ist ausser der Capillargefässbildung eine Differenzirung in bleibendes, Gewebe oder Organsystem noch nicht eingetreten, trotzdem der Nabel sich schon sehr zusammengezogen hat; und es ist hieraus zu entnehmen, dass die Schliessung des Nabels noch nicht lange eingeleitet war, wofür auch der sehr kurze Nabelstrang spricht. Zwischen dem Ueberzug des Nabelstranges und der Bauchhaut auf der einen, dem Amnion auf der anderen

Seite ist eine strenge Scheidung nicht zu erkennen, es bildet, die Nabelschnurscheide in Bezug auf seine histologischen Elemente gewissermassen den Uebergang von dem einen in das andere Gewebe. Die Spindelzellen finden wir am reichlichsten in der Bauchwand, wo sie in mehrfacher Schichte die innere, jedenfalls von den Seitenplatten und zwar der Hautfaserschichte, also dem mittleren Keimblatt herrührende Lage bilden, am spärlichsten an der von dem Centrum der Bildung am meisten nach aussen gelegenen Stelle d. i. an der Schliessungsstelle des Amnions: gar keine Spindelzellen fand ich in dem obliterirten Verbindungsstreifen zwischen Amnion und *Membr. serosa;* es besteht derselbe vielmehr hauptsächlich aus streifiger Grundsubstanz und Zellen, die mit den Epithelialzellen des Amnions grosse Aehnlichkeit haben, ausser dass ihr Inhalt leicht granulirt und die ganze Zelle etwas geschrumpft erscheint. In der Bauchwand besonders finden sich Capillaren, als erste Sonderung in bleibendes Gewebe oder besser bestimmtes Organsystem, in der Nabelschnurscheide dagegen nur einige wenige, und in dem Amnion gar keine und bleibt dasselbe auch fortan gefässlos. Ein grosszelliges Epithel finden wir auf der Bauchwand nach aussen nicht, höchstens nur in der nächsten Umgebung des Nabels, statt dessen eine mehrfache Lage kleinerer, runder Zellen, die für sich den Antheil des oberen oder sensoriellen Keimblattes an der Bildung der Bauchhaut darstellen. Eben solche Zellen dabei aber auch eine einfache Lage grosser, polygonaler, ohne Intercellularsubstanz verbundene Zellen sehen wir in oder auf der Nabelschnurscheide und dem Amnion und zwar nach seiner Peripherie, das ist der Schliessungstelle des Amnions vorwiegend über die Spindelzellen: nur grosse, etwas geschrumpfte Zellen und keine Spindelzellen zeigt der Verbindungsfaden zwischen Amnion und *Membr. serosa.*

Wie früher schon angegeben, enthielt der Uterus, von dem diese Eier entnommen, deren zwanzig nahezu auf derselben Stufe der Entwicklung, von denen ich die Hälfte mikroscopisch

untersuchte: alle boten denselben Befund. Ganz dasselbe gilt noch von den Eihäuten eines nicht viel weiter entwickelten Schaafsembryo von 8 Lin. Länge. Die Bauchdecke zeigte dieselben Elemente, wie dort, und haben wir es in beiden Fällen mit der primitiven oder ursprünglichen Bauchhaut nach Remak (l. c. p. 44 u. 45) zu thun; ebenso bietet die Nabelschnurscheide und das Amnion ganz dieselben Elemente in derselben Anordnung, nur ist die Schliessungstelle des Amnions ganz verwischt; auch prägt sich die Grenze zwischen Amnion und Nabelschnurscheide durch ein plötzliches Lichterwerden des Gewebes des Amnions gegenüber dem der Nabelschnurscheide etwas schärfer aus: es lässt sich aber auch hier Amnion, Nabelschnurscheide und Bauchdecke als zusammenhängende Membran abziehen, was später nicht mehr gelingen will.

Bis auf diese Stufe der Entwicklung bietet das Amnion bei Schaafen und Schweinen bezüglich seiner Struktur in allen seinen Theilen vollkommene Analogie dar, von jetzt an machen sich aber einige wesentliche Unterschiede geltend, die vorzugsweise das Epithelium, weniger und auch erst auf einer späteren Stufe die eigentliche Membran des Amnions betreffen, wesshalb ich auch zuerst die späteren Schicksale der letzteren berühren will, um dann näher auf ersteres einzugehen. Diese Membran wächst, wie alle Bindegewebhäute, durch eine Vermehrung der Spindelzellen und Zunahme der fibrillären Grundsubstanz, während die kleinen runden, nach Kölliker primitiven Zellen sich mindern oder wenigstens nicht zunehmen. Ganz verschwinden letztere nicht, da ich wenigstens in den späteren Stadien, in der zweiten Hälfte der Trächtigkeit immer noch solche im Amniongewebe vorfand. Die Vermehrung der Spindelzellen geschieht von den Kernen aus durch Theilung, wie ich solche zu der Zeit, wo das Amnion noch stark wächst auf fast allen Stadien zu beobachten Gelegenheit hatte. Indem die Grundsubstanz entweder durch freie Stoffaufnahme von aussen, als reine Intercellularsubstanz, oder durch Ausscheidung seitens der Zellen, oder was mir am

wahrscheinlichsten dünkt, durch beides bedeutend am Masse zunimmt, rücken die Zellen weiter auseinander und folgen in ihrer Vermehrung nicht der Grundsubstanz, werden aber etwas grösser, ohne jedoch, wenigstens anfänglich ihre ursprüngliche Form und Bestandtheile zu verlieren. Erst später, wenn bereits der Embryo vollkommen ausgebildet, das Amnion stark ausgedehnt ist, schwindet die äussere Membran der Spindelzellen und bleibt um die sich erhaltenden Kerne, die sich jetzt nicht mehr theilen, nur noch eine geringe Menge granulös gewordenen Zelleninhalts übrig und ist hiermit wahrscheinlich schon die Rückbildung des Gewebes eingeleitet. Ein Theil der Kerne der Spindelzellen scheint auch zu atrophiren, wenigstens sieht man bei Embryonen von 8 bis 10 Zoll Länge in dem Amniongewebe ausser den wohlerhaltenen Kernen kleinere unregelmässig gestaltete Körperchen, bald länglich, bald gebogen, von 0,011 bis 0,018 und mehr Lin. Länge, 0,003 bis 0,007 Lin. Dicke, und scheinbar homogenem Inhalt, die ich für geschrumpfte Kerne halte. Ein anderer Theil der Spindelzellen erhält sich längere Zeit und scheint eine besondere Funktion zu haben, auf welche ich später zurückkommen werde. Die Grundsubstanz erscheint mit dem weiteren Wachsthum immer mehr welligfaserig und zwar laufen die Faserzüge ziemlich alle in gleicher Richtung, selten nur sich durchkreuzend. Zugleich mit dieser Längsfaserung erscheint in dem Gewebe ein allmählig sich mehr ausprägendes, sehr feines Fasernetz, oft in sehr regelmässigen, rundlichen Zeichnungen, wie die äusseren Zellencontouren eines darunter befindlichen Epitheliums auftretend, ohne dass aber die Kerne eines solchen sichtbar würden; dabei sind die Fasern in der Grundsubstanz eingebettet, nicht darauf liegend, gewissermassen integrirende Theile desselben. Einen Zusammenhang dieses Netzes mit betsehenden Zellen konnte ich nicht mit Bestimmtheit nachweisen, es treten aber mit seiner stärkeren Ausbildung jene ebenerwähnten unregelmässigen, geschrumpften Kernkörperchen mehr in den Vordergrund, und wenn nun

auch gerade die Fasernetze mit ihnen nicht überall in directer Verbindung stehen, so glaube ich doch, dass jene daraus hervorgehen und wir es hier mit einem Fasernetz anastomosirender Bindegewebskörperchen zu thun haben und nicht mit elastischen Fasern wie es auf den ersten Anblick erscheinen könnte. Dagegen spricht nämlich ihr chemisches Verhalten. Zusatz von Essigsäure in der Kälte löst die Membranen der noch bestehenden Zellen allmählig auf, während ihre Kerne mit hellglänzenden Kernkörperchen und die geschrumpften Kerne deutlicher hervortreten, die feinen Faserungen unverändert bleiben. Zweitägiges Liegenlassen in ammoniakalischer Carminlösung lässt Kerne und Fasern deutlicher hervortreten. Auf Zusatz von verdünnter Kalilösung schwinden zuerst die eigentlichen Zellenmembranen und auch die Kerne ziemlich rasch, das ganze Gewebe vergeht allmählig in eine amorphe Masse, in der jedoch die Fasern sich anfangs noch deutlich erhalten und erst nach zwölfstündiger Einwirkung vergehen. Salpetersäure verwandelt das ganze Gewebe in eine leicht streifige Masse ohne Kerne, aber mit deutlichem jedoch nicht gelbgefärbtem Fasernetz.

Kochen in Wasser bewirkt eine leichte Schrumpfung des Gewebes, die Kerne bleiben bestehen und sind näher aneinander gerückt: ebenso bestehen die Fasern; Zusatz von Essigsäure lässt die Kerne jetzt noch deutlicher hervortreten; auf Zusatz von Kali schwinden sie nicht ganz, wodurch sich das in Wasser gekochte von dem nicht gekochten Gewebe unterscheidet. Um die geschrumpften Kerne des gekochten Gewebes sieht man sowohl nach Essigsäure-, als nach Kalizusatz leichte Andeutungen von umhüllenden Membranen, die an manchen Stellen mit den deutlich erhaltenen Fasernetzen in Verbindung zu stehen scheinen. Noch deutlicher tritt diess beim Kochen des Gewebes in Essigsäure hervor: man sieht dann neben und um die Kerne oft noch Andeutungen umhüllender Membranen und von diesen ausgehend feine Ausläufer, die in Form und Dicke Theilen jenes feinen Fasernetzes voll-

kommen entsprechen. Kochen in Kali löst das ganze Gewebe so vollkommen auf, dass weder Kerne noch Fasern zu erkennen sind. Gefässe konnte ich auch hier zu keiner Zeit in dem Amniongewebe finden, aber es ist mir sehr einleuchtend, dass bei nicht sorgfältiger Präparation leicht eine Täuschung vorkommen kann, indem auf der Seite, wo der Harnsack sich um das Amnion herumschlägt, die dünne, innere Gefässschichte desselben sich sehr innig an das Amnion anschmiegt ohne Vermittlung irgend eines eine gewisse Beweglichkeit gestattenden Zwischengewebes, wie wir ein solches auf der vom Harnsack freien Seite des Amnions in dem sogenannten Schleimgewebe sehen, das zwischen Amnion und Chorion gelagert, beiden eine gewisse Beweglichkeit gegeneinander gestattet und dadurch auch es möglich macht, sie leichter von einander zu trennen, was wir auf jener Seite vermissen.

Dieses Schleimgewebe, v. Baer's Eiweissschicht, gehört nach Kölliker's Eintheilung der einfachen Bindesubstanz, also der niedersten Stufe des Bindegewebes zu und besteht bekanntlich aus einzelnen Spindelzellen und Sternzellen mit sehr langen Ausläufern und einem strukturlosen gallertartigen Grundgewebe, das nach seinem bedeutenden Ueberwiegen gegenüber den Zellen zum grossen Theil nur die Bedeutung einer von aussen aufgenommenen Intercellularsubstanz, nicht die einer Zellenausscheidung haben kann. Die Spindelzellen entsprechen bis auf die bei weitem längeren Ausläufer vollkommen denen des Amniongewebes. Wie zuweilen bei diesem, gelang es mir hier sehr oft, mitunter zufällig, die Spindelzellen isolirt zu erhalten und konnte ich mich dann auf's Genaueste überzeugen, dass die Zellen wirkliche eigene Wandungen haben und nicht nur scheinbare durch Anlagerung der Grundsubstanz, wie Baur*) annimmt, wesshalb auch ich seine Auffassung nicht theilen kann.

---

*) Die Entwicklung der Bindesubstanz. Tübingen 1858.

Bei den jüngsten Embryonen fand ich fast nur in dem noch kurzen Nabelstrang und längs der grösseren Gefässstämme eine etwas stärkere Ansammlung dieses Gewebes, dann bei den Schweinsembryonen auch noch an den Wänden des Dottersackraumes, sonst zwischen den einzelnen Häuten wenig. Bald aber nimmt es sehr zu und findet sich dann besonders unter dem Chorion, sowie zwischen Chorion und Amnion und an der Austrittsstelle der Nabelgefässe aus dem Nabelstrang, manchmal in einer mehrere Linien dicken Schichte. Später wenn die Eihäute vollkommen ausgebildet, das Amnion sehr ausgedehnt ist, schwindet das Schleimgewebe mehr und mehr und findet sich zuletzt nur noch in der nächsten Umgebung der grossen Gefässstämme, deshalb auch im Nabelstrang (als Wharton'sche Sulze). Es dient wohl theilweise zum Ansatz neuer Massen an die vorhandenen Gewebe, als Baumaterial, wesshalb wir es ja auch als embryonales Bindegewebe bezeichnen; dann scheint es aber auch vorzugsweise, worauf v. Baer schon aufmerksam gemacht hat, Träger der Gefässentwicklung in dem Sinn zu sein, dass die weiter wuchernden Gefässanlagen in ihm Bildungsstoff finden, ohne dass gerade seine specifischen Zellen direct zu Gefässen umgewandelt würden. Bei schon gebildeten, geschlossenen Gefässen aber legen sich seine Zellen an die Gefässwand aussen mehr und mehr an, diese Wand verstärkend, wesshalb wir es besonders um die grösseren Gefässstämme angehäuft sehen. Seine Zellen, sowie die Spindelzellen der Amnionhaut sind, wie überhaupt nach Remak und Kölliker die Bindesubstanzzellen Derivate der Zellen des mittleren Keimblattes, und handelt es sich bei dem Amnion nur darum, ob es gleich ursprünglich eine Lage des mittleren Keimblattes, also hier eine Fortsetzung der Rippenhautplatten erhält, wie Remak diess für den Vogelembryo nachgewiesen hat oder ob die Bindesubstanzzellen erst nach der Schliessung des nur vom Hornblatt gebildeten Amnions durch Vermittlung des Schleimgewebes an dieses von aussen sich anlegen. Letzteres scheint

mir sehr unwahrscheinlich und glaube ich entschieden, dass Remak's histogenetische Deutung des Amnions bei Vögeln auch auf die Säugethiere Anwendung findet. Es geht danach eine allmählig dünner werdende peripherische Fortsetzung der Hautplatte als Amnionplatte in die Bildung des Amnions über und zwar reicht dieselbe nur bis zur Schliessungstelle desselben; darüber hinaus haben wir nur das Hornblatt, da die von mir untersuchten Verbindungsfäden zwischen Amnion und *Membr. ser.* keine Bindesubstanzelemente, sondern nur geschrumpfte Epithelialzellen und höchstens eine geringe Spur einer homogenen Grundsubstanz enthalten.

Für diese meine Auffassung spricht mir auch der Umstand, dass ich das Amnion, die Nabelschnurscheide und die Bauchdecken bei jenen jungen Embryonen als zusammenhängende Haut mit ganz gleichen Elementen, die sich nur in Bezug auf die Vertheilung unterscheiden, loslösen konnte. Gegen den Uebergang des Schleimgewebes in die bindegewebige Grundlage des Amnions, als alleinige Grundlage desselben, spricht mir auch der Umstand, dass bei eben jenen jungen Embryonen das Schleimgewebe noch sehr sparsam vertreten war und nur wenige Zellen in verhältnissmässig viel strukturloser Grundsubstanz (Gallerte) enthielt, die Amnionmembran dagegen schon ziemlich derb sich zeigte und an der Uebergangsstelle aus der Nabelschnurscheide viele Zellen sehr wenig leicht streifiger Grundsubstanz aufwies. Dass mit der Entfernung von dieser Stelle die Spindelzellen sparsamer auftreten, hängt mit der peripheren Verdünnung des Antheils der Hautplatten zusammen. Sonach zweifle ich nicht, dass auch bei Säugethieren das Amnion unmittelbar aus der „Bauchhaut" (Remak) hervorgeht, welche als eine Fortsetzung der „ursprünglichen Bauchwand, d. i. der Rippenhautplatten und des bedeckenden Hornblatts, die Basis des Amnions bildet, in das sie ohne besondere Grenzen übergeht.

Das Hornblatt besteht bekanntlich aus polyëdrischen Zellen mit Kern und fein granulirtem körnigem Inhalt, wobei die in

dem Umfang des Embryonalschildes grösser sind, als die auf diesem selbst.

Bei weiterer Entwicklung ist der die Seitenplatten bedeckende Theil des Hornblatts dicker und besteht aus mehreren Lagen, während die periphere Ausbreitung einschichtig ist. Auf dem Amnion finden wir als Epithel nur eine einfache Schichte von grossen, zarten polyëdrischen Zellen, die sich als Membran ablösen lässt; es könnten jedoch auch die oben geschilderten grösseren runden Zellen resp. Kerne, die in oder auf der Membran des Amnions zu finden sind, sowie die kleinen runden Zellen möglicherweise vom Amnion herrühren und eine tiefere, mit der Membran verwachsene Schichte desselben darstellen, was ich jedoch nicht zu entscheiden wage: dass die kleinen runden Zellen vom Hornblatt herrühren, glaube ich daraus schliessen zu müssen, dass ich auf der Bauchhaut nur solche und kein grosszelliges Epithel fand.

Die Zellen des Epitheliums erleiden, so weit sie als solche bestehen bleiben, keine weiteren Veränderungen, nur werden sie und ihre Kerne etwas grösser, so dass sie einen Durchmesser von 0,041 bis 0,045 Linien, die Kerne bis zu 0,022 erreichen. Insofern bietet jedoch das Epithelium besonders bei Wiederkäuern und auch bei den Schweinen in der Folge grosses Interesse dar, als dasselbe an einzelnen Stellen merkwürdige Umwandlungsprodukte liefert, nämlich bei ersteren die früher schon erwähnten Papillen des Amnions oder Epithelialzotten, deren Entstehung und allmählige Entwicklung ich vom ersten Beginn an verfolgt habe und nun eingehends erörtern will. Wenn sich das Amnion (bei Wiederkäuern) kaum geschlossen hat, bei Embryonen von 6 bis 8 Lin. Länge, zeigt sein Epithel noch nicht die geringste Veränderung, auch bei sorgfältigster mikroscopischer Betrachtung: eine Zelle ist wie die andere. Bald aber bemerkt man, wie gruppenweise die Kerne einer Anzahl bei einander liegender Zellen sich bedeutend vergrössern und ihre Kernkörperchen grösser und etwas heller werden, während der übrige Inhalt der Zellen

anfangs noch dunkel bleibt. Während der Vergrösserung theilen sich die Kerne, theils innerhalb der Zellen, theils auch nach Schwinden der primären Zellmembran ausserhalb derselben, und die Theilung und Vermehrung geht so rasch vor sich, dass wir bald ein meist abgerundetes Häutchen dicht gedrängt stehender Kerne, die jetzt für sich die Bedeutung von Zellen haben, vor uns sehen, wie diess in Fig. 1 u. 2 abgebildet ist.

Cl. Bernard, der, wie schon erwähnt, die Papillen zuerst und bis jetzt allein *) näher beschrieben hat, gibt an, dass das Amnion der Wiederkäuer anfangs kein deutliches Epithel zu besitzen scheine, was aber nicht richtig ist, da vom ersten Anfang an ein wenn auch zartes, so doch ganz deutliches Epithel vorhanden ist. Nach und nach entstehen nun nach Bernard auf der inneren Fläche des Amnions und besonders auf dem Nabelstrang einzelne Flecken *(taches)* von Epithelialzellen und dann im Centrum dieser Flecken Gruppen eigenthümlicher, specifischer Zellen, die er als Drüsenzellen bezeichnet. Es ist in der That nicht recht einzusehen, wie auf einer Fläche, die vorher kein Epithel besessen, nun auf einmal einzelne gewissermassen Inseln von Epithelialzellen entstehen sollen, und beruht diess jedenfalls auf einer ungenauen Beobachtung. Es treten allerdings die Gruppen der beginnenden Papillenelemente unter dem Mikroscop viel deutlicher hervor, als das eigentliche Epithel, da sie aus einem hügelartig erhobenen Häufchen dunkler, dicht gedrängt stehender Zellkerne, resp. Zellen bestehen, während die Zellen des Epithels sehr blass und zart sind. Dass aber die Zellenhäufchen sich wirklich hügelartig erheben, sieht man sowohl auf Querschnitten als auch daran, dass die Stellen in der Mitte viel dunkler sind: während man am Rande sehr gut die einzelnen

*) Es ist möglich, dass Brechet und Gluge diese Papillen schon unsersucht und wir dieselben unter dem was sie als *„granulations sur le cordon ombilical du veau“* bezeichnen, zu verstehen haben. Es ähneln auch die von ihnen abgebildeten Zellen mehr den Papillenzellen, als den eigentlichen Epithelialzellen: Vergl. l. c. pag. 226 und T. 6 A. Fig. 5.

modificirten Zellkerne unterscheiden kann, ist das in der Mitte nicht mehr möglich, indem hier viele dicht gedrängt übereinander liegen. Zusatz von Essigsäure hat keinen Einfluss auf sie. Das unterliegende Gewebe nimmt bis jetzt noch keinen Theil an dieser Bildung: es lassen sich die beginnenden Papillen ebenso gut, als das übrige Epithel davon ablösen und zeigt sich dann das Amniongewebe an den betreffenden Stellen gerade so, wie anderwärts, keine Vermehrung der Zellenelemente und dergl. Wir haben es also mit rein epithelialen Gebilden zu thun.

Die weitere Entwicklung der Papillen geht nun in der Weise vor sich, dass die modificirten Kerne allmählig am Rand und an der Spitze sich aufhellen und grösser werden, ohne dass das seitherige Kernkörperchen, das jetzt als Kern aufzufassen ist, wächst: es wird nur heller und bricht das Licht sehr stark, bleibt aber ferner stets unverändert und ist davon nichts mehr zu erwähnen. Die ganze Papille nimmt an Umfang zu, indem noch mehr Epithelialzellen sich an seiner Bildung betheiligen. So wie die neuen Zellen, denn als solche haben wir ja die modificirten Kerne jetzt zu betrachten, sich aufgehellt haben, findet keine Theilung mehr statt und enthält jede nur einen kleinen, leuchtenden Kern von kaum 0,005 bis 0,007 Lin. Durchm.; sie rücken immer mehr nach aussen und oben und die Papille wird bald so gross, dass sie mit blossem Auge als kleines durchscheinendes Pünktchen sichtbar ist. Bald beschränkt sich dann bei fadenförmig oder keulenförmig werdenden Papillen die Basis, es werden keine neuen Epithelialzellen mehr zur Weiterbildung verwandt, sondern besonders in der Basis bis nahe der Peripherie findet eine stete Neubildung durch immerwährende Theilung der vorhandenen Kerne (der Epithelialzellen) statt; die Theilungsprodukte hellen sich auf, vergrössern sich und rücken hierauf nach der Spitze zu; das Wachsthum der Papillen geschieht also von innen heraus. Die im Innern liegenden Zellen sind stets am hellsten und grössten (erreichen mitunter einen

Durchm. von 0,06 bis 0,1 Lin.). Durch die neuen Nachschube von innen heraus werden die älteren Zellen mehr nach aussen und nach der Spitze gedrängt und platten sich da allmählig ab, gerade so wie die Epidermoidalzellen der äusseren Haut. Dadurch verlieren die Papillen allmählig ihr durchsichtiges Aussehen, sie werden weisslich oder gelblich, opalisirend, undurchsichtig und nur die Mitte bleibt etwas lichter, da, wie auf Horizontalschnitten (Fig. 10) zu sehen, in der Mitte stets noch grosse, ganz helle, nicht abgeplattete Zellen vorhanden sind. Die äusserste Lage einer solchen Papille besteht dann aus ganz plattgedrückten Zellen, und diess mochte Bernard zu der irrthümlichen Angabe verleitet haben, die aus von ihm sogenannten Drüsenzellen bestehenden Papillen besässen nach aussen ein Epithel; ein solches ist nicht vorhanden, die ganze Papille besteht nur aus einerlei Elementen. An der Spitze findet oft eine Art Abschülferung der ältesten Zellen statt, wie das in Fig. 3 u. 4 zu sehen ist. Die Form der Papillen anlangend, so bleiben manche mehr halbkugelig mit breiter Basis (Fig. 5 u. 6) und erhalten nur später in der Mitte eine nichtförmige Vertiefung (Fig. 9, Querschnitt); andere werden mehr spitz und lang mit verhältnissmässig breiter Basis (Fig. 3 u. 4), wieder andere sind kolbenförmig mit sehr schmaler Basis; die mehr länglichen Papillen sind oft an der Spitze gabelförmig getheilt (Fig. 7 a u. c, 8), in anderen Fällen kommen von einer Grundfläche mehrere Papillen nebeneinander (Fig. 36, 4). Was die mehr unregelmässigen flachen Formen anlangt, die Bernard vorzugsweise *„plaques hepatiques“* nennt, so entstehen sie manchmal durch Zusammenfliessen mehrerer runder Papillengrundlagen oder in anderen Fällen durch eine unregelmässige Ausbreitung einer einfachen Anlage, indem immer mehr Epithelialzellen herzugezogen werden; aber auch diese unregelmässigen Formen zeigen in dem Centrum die ausgebildetsten Zellen und nicht in der Peripherie, wie Bernard angibt.

Sobald die Papillen einmal mit blossem Auge sichtbar sind,

lassen sie sich nicht mehr so leicht, wie ihre ersten Anlagen, von dem unterliegenden Gewebe entfernen und wenn es geschieht, so zeigt sich das Grundgewebe jetzt an der betreffenden Stelle verdickt mit einer Vertiefung in der Mitte; es ist die Verdickung mehr ringförmig. Es finden sich nämlich nach und nach unter jeder Papille mehr Spindelzellen, als im übrigen Gewebe und auch die Grundsubstanz nimmt zu; am deutlichsten sehen wir die Verdickung des Gewebes und die Zunahme der Spindelzellen auf Querschnitten (Fig. 9); es kommen dabei auf das übrige Gewebe, das dünner erscheint, höchstens 3 bis 4 sparsame Zellenlagen übereinander, auf die Papillenunterlage dagegen mindestens 6 bis 7 sehr reichliche Lagen, diess ist jedenfalls nicht unwichtig für die Ernährung und das Wachsthum der Papillen und ist besonders noch folgender Umstand für die physiologische Bedeutung der Spindelzellen des Bindegewebes sehr von Interesse. Wir sahen nämlich in dem Gewebe der Papillengrundlage nach deren Peripherie hin einen vollkommenen Kranz von anastomosirenden Spindelzellen, und von diesem Kranz aus geht dann nach jeder benachbarten Papille ein breiter Streifen von eben solchen anastomosirenden Spindelzellen, die hier parallel nebeneinander herlaufen (Fig. 11 u. 12). In dem Umkreis einer solchen Grundlage laufen dann sehr oft die übrigen Spindelzellen und die Faserung der Grundsubstanz strahlenförmig auf jenen Kranz zu. Da das Amnion keine Gefässe hat und auch keine bekömmt, so dienen hier jedenfalls die Spindelzellen als Aequivalente dafür, sie versorgen die Papillengrundlage, als die Matrix der Papillen mit dem für die stete Neubildung so nöthigen Bildungsmaterial, das sie wahrscheinlich aus den Gefässen entnehmen, die mitunter, aber nicht immer hart unter einer Papille, jedoch nicht im Amniongewebe selbst, verlaufen und an der betreffenden Stelle zuweilen etwas stärkere Capillarnetze bilden. Wir hätten dann hier im wahren Sinn des Wortes die „Saftzellen“ Kölliker's oder ein System anastomosirender Lamälchen, ein „Saftröhrensystem“ nach

Virchow*). Der Theil einer Papille, welcher auf diesem Kranz von Zellen aufsitzt, ist am wenigsten durchsichtig, weil wahrscheinlich hier die in starker Theilung begriffenen Kerne, die noch nicht aufgehellt, sich befinden und von dem unterliegenden Gewebe das Bildungsmaterial ziehen. Um die Basis oder den Fuss einer Papille ist gewöhnlich das Epithelium in concentrischen Ringen gelagert, wie wir das Fig. 5 bis 8 sehen.

Die ausgebildete Papillenzelle ist vollkommen klar und konnte ich den von Bernard angegebenen granulirten Inhalt nur selten und das nur bei den peripheren, abgeplatteten Zellen finden. Der betreffende Aufsatz Bernard's ist mir leider erst ganz in der letzten Zeit zu Handen gekommen und habe ich da erst seine Ansicht, die im wesentlichen mit seiner Annahme der weiten Verbreitung des Zuckers im thierischen Körper zusammenhängt, vollkommen kennen gelernt.

Er behauptet nämlich, dass schon von der beginnenden Organisation an in dem Gewebe des Fötus Glykogen oder Zucker enthalten sei, bevor die Leber, die ziemlich spät anfange zu functioniren, diesen Stoff erzeuge. Von der Mutter könne er nicht herrühren, da er sich unter anderem auch bei den Vögeln finde. Er habe nun gefunden, dass bei Säugethieren die Placenta diesen Stoff erzeuge und somit zwei Functionen habe, eine Gefässfunction *(fonction vasculaire)*, deren Dauer bis an's Ende des Fruchtlebens reiche, und eine Drüsenfunction *(fonction glandulaire)*, deren Dauer beschränkt sei. Diese „provisorische Leber" schwinde genau zu der Zeit, wo die eigentliche Leber zu functioniren beginne.

Bei Hasen und Meerschweinchen fand er diesen Leberantheil der Placenta in Anhäufungen von Epithelial- oder Drüsenzellen, die zwischen dem mütterlichen und fötalen Antheil der Placenta gelagert, Glykogen enthielten und mit Beginn der Leberthätigkeit verschwinden **). Bei Schaafen und Kälbern

*) Virchow, Cellularpathologie Cap. II und V (3. Auflage.)

*) Nach Rouget gehören diese Zellen jedoch dem mütterlichen Theil der Placenta an. Vergl. *Journ. de phys. II. pag. 320.*

habe er lange vergeblich nach solchen Drüsenzellen gesucht, bis er sie endlich in den Zellen der Amnionpapillen gefunden habe, die somit den Drüsen- oder Leberantheil der Placenta repräsentiren, wesshalb er sie *organes hepatiques* und *plaques hepatiques de l'amnios* nennt. Zu allen Zeiten ihrer Entwicklung könne in diesen Gebilden die Gegenwart von Glykogen nachgewiesen werden, anfangs unter dem Mikroscop mit Hülfe von Jod; bei stärkerer Entwicklung durch Ausziehen desselben. Das Glykogen der Amnionpapillen ist nach B. vollkommen identisch mit dem Leberglykogen: es löst sich in Wasser unter milchiger Trübung und wird gefällt durch Alkohol und Eisessig. Jod gibt ihm eine intensiv weinrothe Farbe u. s. w. Wenn man angesäuerte Jodtinctur zu einer Papille setzt, sieht man die Glykogenzellen derselben sich weinroth färben, besonders an der Basis, während die umliegenden Epithelialzellen sich gelb färben. Durch Maceriren in concentrirter alkoholischer Aetzkalilösung kann man die Zellen isoliren und wenn man unter dem Mikroscop den Kaliüberschuss mit Eisessig sättigt und sogleich Jodtinctur hinzusetzt, sieht man die weinrothe Farbe mit grosser Intensität auftreten. Mit Beginn der eigentlichen Leberthätigkeit atrophiren die Papillen und verschwinden meist vor der Geburt. Zu meinem grossen Bedauern konnte ich, nachdem ich diese Ansicht Bernard's kennen gelernt, keine frische Eihaut mehr erhalten, um die Papillen auf Glykogen zu prüfen. Es hat mir jedoch die Untersuchung von Weingeistpräparaten Resultate gegeben, die mich einige Zweifel in Bernard's Hypothese setzen lassen. So untersuchte ich unter anderem die Papillen eines 1 Fuss langen Rindsembryo, die mit sammt dem Amnion und den übrigen Eihäuten über $^3/_4$ Jahr schon aufbewahrt waren. Der Spiritus, in dem sie aufbewahrt werden, zeigte sich bei dem Oeffnen des Glases schon durch den blossen Geruch und dann durch die Prüfung mit Lackmus vollkommen sauer: es war also Essiggährung eingetreten. Ich kann mir nun nicht denken, dass das Glykogen der Papillen von dieser Gährung unbe-

rührt geblieben sein sollte und auch ohne diese bei so langem Aufbewahren im Spiritus sich in den Zellen erhalten hätte: auch gehörten die Papillen einem 1 Fuss langen Embryo an, bei dem die Leber gewiss schon functionirt hatte. Und trotzdem zeigten die Zellen der Amnionpapillen auf Zusatz von ungesäuerter Jodtinctur eine dunkelbraunrothe Färbung, viel dunkler als die zugesetzte Reactionsflüssigkeit unter dem Mikroscop sich zeigte, viel dunkler, als die noch vorhandenen Epithelialzellen und das unterliegende Amniongewebe besonders die Bindegewebskörperchen sich färbten. Als das Präparat einige Zeit in Wasser gelegen, war die Färbung des Epitheliums und des Gewebes fast verschwunden, die der Papillen heller geworden. Eine ganz ähnliche Erscheinung erhielt ich auf Zusatz von ammoniakalischer Carminlösung statt Jod: viele der Papillenzellen färbten sich rasch entschieden dunkelroth, die Epithelialzellen fast gar nicht, die Bindegewebskörperchen allmählig etwas. Ich möchte deshalb auch die intensive Färbung nach Jodzusatz mehr einer chemisch-physikalischen, als einer rein chemischen Wirkung zuschreiben, bedingt einmal durch die bedeutende Grösse der Zelle, dann vielleicht durch eine besondere diosmotische Beschaffenheit der Zellwände, die, wie ich in frischem Gewebe früher gefunden, eine grosse Resistenz gegen die gewöhnlichen Reagentien besitzt, ähnlich wie die der Epidermoidalzellen der äusseren Haut. Essigsäure hat keinen Einfluss darauf, lässt aber die Kerne etwas deutlicher hervortreten. Salpetersäure lässt die Membranen etwas gelblich erscheinen, aber löst sie nicht auf. Kali (in der Kälte) löst die Kerne auf, aber nicht die Membranen und selbst nach Kochen in Kali lassen sich wenigstens noch Andeutungen von Membranen erkennen. Bemerken will ich noch, dass die Zellen, wie mir scheint, ganz ohne oder doch mit nur wenig Intercellularsubstanz untereinander vereinigt sind und sich nicht regelmässig, sondern in den verschiedensten Formen gegeneinander abplatten. Von ausgetragenen Eihäuten hatte ich nur einmal Gelegenheit, die

Nachgeburt einer Kuh zu untersuchen. Das Amnion war noch reichlich mit Papillen besetzt, die fest daran hafteten und ganz den oben beschriebenen Bau zeigten, ohne die geringste Spur einer fettigen Degeneration. Im Uebrigen ist die Struktur der Papillen bei allen Wiederkäuern, soweit ich sie untersuchte, dieselbe.

Ich habe oben schon erwähnt, dass auch bei den Schweinen das Epithel des Amnions Umwandlungsprodukte liefert und es ist möglich, dass dieselben eine ähnliche physiologische Bedeutung haben, wie die Amnionpapillen der Wiederkäuer, mag dieselbe nun sein, welche sie wolle: die chemische Reaction ist freilich, wie wir später sehen werden, hier eine andere. Wenn man das zarte Epithel eines kaum geschlossenen Amnions untersucht, so erscheinen, wie bei dem Amnion der Wiederkäuer auf dieser Stufe und wie überhaupt bei jedem Pflasterepithel sämmtliche Zellen gleichmässig. Die einzelnen Zellen haben einen Durchmesser von 0,021, bis 0,030 Linien, sind vollkommen durchsichtig mit schwach graunlirtem Inhalt, haben einen etwas dunkleren Kern von 0,011 bis 0,015 Durchmesser und 1 oder 2 helle kleine Kernkörperchen. Erst bei Embryonen von 2 bis 3 Zoll Länge fangen in einzelnen Zellen die Kerne und Kernkörperchen an, sich aufzuhellen und zu vergrössern: oft geht der Aufhellung des Kernes eine Theilung voraus und verändern sich dann beide neue Kerne in derselben Weise. Während die Kernkörperchen in der Vergrösserung bald still stehen und höchstens einen Durchmesser von 0,011 bis 0,015 erreichen, dauert es bei den sich aufblähenden Kernen nicht lange, bis ihre Membran die äussere Zellmembran entweder an einem Punkte oder gleich ringsum erreicht unter Schwinden des wenigen Zelleninhaltes; doch damit nicht zufrieden, wächst der Kern immer mehr, mit ihm dehnt sich nun die ursprüngliche äussere Zellmembran ebenfalls aus, bis wir schliesslich eine oft 0,06 bis 0,08 Linien grosse, wasserhelle Blase mit doppelt contourirter Wand und kleinen, gelblich schimmernden Bläschen im Innern erhalten. Dieser Vorgang

findet entweder nur in einzelnen Zellen statt, oder in einer ganzen Gruppe von Zellen, wo wir dann, da die Umwandlung nicht in allen zugleich auftritt, solch' umgewandelte Zellen auf den verschiedensten Stufen der Entwicklung nebeneinander sehen, wie Fig. 15 erweist. Meistens findet sich in einer solchen grossen Blase nur ein kleiner Kern, mitunter aber auch zwei; zuweilen enthalten diese Kerne, die also den früheren Kernkörperchen entsprechen, wieder ein Kernkörperchen, jedoch ist diess selten und meist nur dann der Fall, wenn mehrere Kerne in einem Hohlraum vorhanden sind. Ebenso sehen wir auch in einer ursprünglichen, jetzt ausgedehnten äusseren Zellmembran meist nur einen durch blasige Auftreibung des Kernes entstandenen Hohlraum, oft aber auch zwei und drei (Fig. 15 h. g.). In seltenen Fällen sah ich innerhalb der ursprünglichen Zellmembran neben einem zum Hohlraum gewordenen einen kleinen nicht vergrösserten oder selbst geschrumpften Kern, der ganz auf die Seite gedrängt war (g). Es hat die ganze Bildung manche Aehnlichkeit mit den von Virchow im 3. Bd. seines Archivs, 1851, pag. 197 und ff. beschriebenen Hohlräumen in Krebszellen, jedoch glaube ich, dass wir dieselbe hier nicht als Bruträume auffassen können. Denn wir sehen in den Hohlräumen nur einen, höchst selten zwei kernartige Körper, deren Entstehng aus den ursprünglichen Kernkörperchen ich genau verfolgen konnte; sie sind also nicht später aus dem Inhalt der Hohlräume entstanden. Der Inhalt dieser Kerne ist meist gelblich, homogen, das Licht etwas stärker brechend, als der der Hohlräume, der glasartig homogen erscheint. Ein Kernkörperchen ist darin nicht zu erkennen, oder doch nur sehr selten. Nach Virchow kann man den Vorgang bei der Bildung der Hohlräume in Krebszellen so auffassen, dass in einer grossen Zelle mit granulirtem Inhalt eine Portion des letzteren, vielleicht von einem untergehenden Kerne aus, gleichmässig und wasserhell wird. Diese Portion zeigt von Anfang an eine scharfe, ziemlich derbe Wand, welche sich sehr bald durch Anlagerung

neuer Masse verdickt, doppelt contourirt und vollkommen knorpelartig wird. Während nun gleichzeitig der Umfang und die Cavität des Hohlraumes zunehmen, wird der Rest der alten Zelle homogener und verschwindet häufig.“ In unserem Falle entsteht nun der Hohlraum nicht von einer Portion des granulirten Inhaltes der Zelle, sondern durch directe Vergrösserung und Aufhellung des granulirten bläschenförmigen Kernes bei fast nicht granulirtem Inhalt der Zelle; dabei vergrössert sich das Kernkörperchen selbstständig ohne in den Inhalt des Hohlraumes aufzugehen. Ich erwähnte oben, dass die Hohlräume doppelt contourirte Wand besitzen. Diese doppelte Contour rührt nicht etwa von einer Verdickung der Hohlraumswand her, sondern gehört zwei verschiedenen Membranen an, der Membran des Hohlraumes und der ursprünglichen Zellmembran. Diess erhellt erstens daraus, dass wir die doppelte Contour sehen, sobald der Hohlraum die ursprüngliche Zellmembran erreicht, mag er selbst noch verhältnissmässig klein sein, und hauptsächlich, dass, wenn wir mehrere auch sehr grosse Hohlräume in einer ursprünglichen Zelle sehen, diese nur da, wo sie der ursprünglichen Zellwand anliegen doppelte, an den übrigen Stellen dagegen einfache Contour haben, wie in Fig. 15 g: auch sehen wir hierbei den noch vorhandenen geschrumpften (vierten) Kern innerhalb der äusseren Contour. Bei den grössten Hohlräumen schwindet mitunter die ursprüngliche äussere Zellmembran und sehen wir dann nur eine einfache Contour. Die Membran der Hohlräume scheint sehr dünn zu sein, da sie nur einfache, jedoch scharf markirte Contour besitzt; auch sah ich daran mitunter leichte Faltungen und auch Umschlagungen des Randes (Fig. 15 d) wodurch die Hohlräume wohl eine Aehnlichkeit mit den von F. v. Bärensprung in den Zellen eines Schmeerbalges beobachteten haben mögen *).

*) Beiträge zur Anat. und Physiol. der menschlichen Haut T. II.

Einmal sah ich eine grosse Zelle mit einfacher Wand, leicht granulirtem Inhalt und im Innern derselben vier in einer Reihe stehende Kerne, ebenfalls granulirt, mit deutlichem Kernkörperchen (Fig. 15 c): ich muss das Ganze für eine einfache sehr stark vergrösserte Epithelialzelle halten, wenn sie auch alle anderen weit an Grösse überragt, und nicht für einen aus einem Kern entstandenen „Hohlraum", da letztere nie granulirten Inhalt, in ihrem Kern nie ein Kernkörperchen, überhaupt höchstens zwei Kerne und ausserdem bei dieser Grösse meist noch doppelte Wand zeigen. Die Hohlräume oder richtiger gesagt Blasen, denn mit solchen haben wir es eigentlich zu thun, Epithelialblasen, wie ich sie nennen will, ragen vermöge ihrer Grösse etwas über das übrige Epithelium hervor und scheinen mit einer wasserhellen Flüssigkeit gefüllt und kugelig vorgewölbt zu sein, wie man an der veränderten Lichtbrechung unter dem Mikroscop erkennt. Dass sie nicht etwa durch „eingesogene Wassertropfen" entstanden sind, kann ich mit Bestimmtheit behaupten, da ich sie auch fand, wenn ich das Amnion für sich ohne Wasserzusatz präparirte und nur im *Liquor Amnii* untersuchte: es treten auch da die Blasen ganz in derselben Weise hervor, wie beim Untersuchen mit Wasser, wie ich mich ganz vor Kurzem noch einmal auf das Bestimmteste überzeugt habe. Bei Zusatz von Essigsäure zu dem Amnionepithel treten nur die Kerne der unveränderten Zellen deutlicher hervor, die Blasen bleiben unverändert. Verdünnte Aetzkalilösung löst den Inhalt der ursprünglichen unveränderten Zellenkerne auf, macht ihn vollkommen durchsichtig und lässt dann den Kern als Bläschen mit scharfmarkirter Membran erkennen: ebenso *Liqu. Kali carb.* Beide haben in schwacher Lösung keinen Einfluss auf die Epithelialblasen. Durch starke kaustische Kalilösung werden die Epithelialzellen und ihre Kerne rasch, die Blasen erst nach längerer Einwirkung, zerstört und in eine amorphe Masse verwandelt. Sublimatlösung lässt den Inhalt der Blasen etwas getrübt erscheinen. Angesäuerte Jodtinctur färbt die

Zellen schwach gelblich, ihre Kerne etwas mehr, die Blasen aber gar nicht.

Betrachten wir die Amnionpapillen der Wiederkäuer und diese (Amnion-) Epithelialblasen beim Schweine von der physiologischen Seite aus und in ihren gegenseitigen Beziehungen, so sehen wir als etwas Uebereinstimmendes in beiden directe Umwandlungsprodukte der Kerne der Epithelialzellen des Amnions, also Abkömmlinge des Hornblatts. Was ihre physiologische Bedeutung, ob überhaupt beide dieselbe Bedeutung haben, vermag ich nicht anzugeben: letzteres glaube ich nicht schon wegen des verschiedenen Verhaltens gegen Jod. Bernard's Hypothese in Betreff der Papillen ist durch Rougets*) und Anderer Untersuchung so gut wie widerlegt, freilich aber nicht durch eine bessere ersetzt. Denn Rouget's Hypothese, dass die Papillen nur Bildungen seien, durch deren Erzeugung das Amnion seine Identität mit der Haut des Fötus zeigen wolle *(Les papilles, les plaques, les verrues de l'amnios ne sont rien autre chose, non plus, que des productions, par lesquelles l'amnios tend à montrer son identité de nature avec la peau qu'il représente et continue dans les membranes annexes du foetus (l. c. p. 321),* lautet zwar recht schön, ist aber doch in der That keine physiologische Erklärung. Die Epithelialblasen des Amnions der Schweine sind meines Wissens bis jetzt noch von Niemand ausser mir beschrieben, deshalb auch eine Erklärung ihrer physiologischen Bedeutung nicht gegeben. Es ist möglich, dass wir ähnliche Bildungen auch bei andern Thieren finden und lässt sich dann vielleicht eher eine Erklärung für ihre Bedeutung geben. Am nächsten liegt wohl die Annahme, dass sie sowohl, als die Papillen der Wiederkäuer mit der Entwicklung des Embryo direct zusammenhängen, wofür auch der Umstand spricht, dass sie, soweit

*) *Des substances amyloides; de leur role dans la constitution des tissus des animaux. Journ. d. Phys. II. pag. 308.*

meine Untersuchungen wenigstens ergeben haben, nur auf dem Amnion, also der den Embryo zunächst umhüllenden Haut und nicht auf der Allantois vorkommen. Robin *) beschreibt eine ähnliche Umbildung der Kerne der oberflächlichen Epidermoidalzellen junger menschlicher Embryonen und hat diese vielleicht ähnliche Beziehungen zur Entwicklung, wie jene, was ich jedoch nicht zu entscheiden wage.

Ueberhaupt vermag ich keine genügende Erklärung für die physiologische Bedeutung dieser besonders durch ihr Entstehen interessanten Produkte zu geben, wesshalb ich mich eines jeden Versuchs einer solchen enthalten will.

Das Chorion.

Es wäre mir sehr erwünscht gewesen, von den Säugethieren, deren Eier ich untersuchte, auch das primitive Chorion durch eigene Beobachtung kennen zu lernen. Leider wollte es mir aber nicht glücken, Eier zu erhalten, wo das Gefässblatt der Allantois die äussere Eihaut noch nicht erreicht hatte; bei allen von mir untersuchten Eiern führte das Chorion, wenigsten in der Mitte, schon Blutgefässe. Ich musste deshalb für jetzt darauf verzichten, die Entwicklung des Chorion vom ersten Entstehen an histologisch zu verfolgen und werde deshalb im Folgenden nur einige, die Histologie betreffende Einzelheiten hervorheben, bis eine günstigere Gelegenheit mir gestattet, ein zusammenhängendes Bild zu geben. Eines aber

*) *Note sur une particularité du developpement des cellules epidermiques superficielles chez le foetus. Journ. d. Phys. IV. pag. 228.*

konnte ich genau von Anfang an verfolgen, nämlich die Bildung der Zotten. Wir finden nämlich, wie ich früher schon hervorgehoben, bei jüngeren Eiern in der Mitte schon vollkommen ausgebildete Zotten, während dieselben nach den Polen des Eies zu entweder erst im Entstehen begriffen, oder noch gar nicht vorhanden sind.

Ob das Ei der Wiederkäuer und Schweine sogenannte primäre, strukturlose Zotten treibt oder nicht, vermag ich aus eigener Beobachtung nicht anzugeben, nach Kölliker jedoch ist es nicht der Fall und bekömmt auch das Ei der Wiederkäuer keine sogenannte äussere Eiweissschichte (l. c. p. 168).

Ich habe oben eines trüben, weisslich-grauen Ueberzugs gedacht, den wir bei jüngeren Eiern auf dem Chorion finden und dadei die Ansicht geäussert, derselbe möchte zum Theil vom Uterus herrühren. Auf der Schleimhaut des Uterus nicht trächtiger Thiere fand ich immer ein sehr schönes Flimmercylinderepithel mit langen einkernigen Zellen und darunter meist eine Lage kürzerer, nicht flimmernder Zellen.

Bei Wiederkäuern befinden sich auf der Schleimhaut des Uterus zwischen den Carunkeln bekanntlich viele Drüsen, wie solche schon Burkhardt *) 1834 beschrieben hat. In diese Drüsen setzt sich das Epithel fort, wird jedoch daselbst pflasterförmig. Ob aueh in den Carunkeln Drüsen sich befinden, wage ich noch nieht zu entscheiden, meinen bisherigen Untersuchungen nach glaube ich es aber eher, wie nicht; sie scheinen nur feiner zu sein, als die der übrigen Schleimhaut. Nach E. H. Weber wachsen auch bei Wiederkäuern die Zotten in die Carunkeln hinein, naeh Bischoff dagegen enthalten die Carunkeln bei dem Reh keine Drüsen, ebenso nicht die der Kuh nach Burkhardt.

Wie die zwischen den Carunkeln befindliche Schleimhaut bei den Wiederkäuern, verhält sich die ganze Uterusschleim-

*) *Observat. anat. de Uteri vacc. fabrica.*

haut des Schweines, nur sind die Drüsen länger, besitzen aber auch das Pflasterepithel.

Bei trächtigen Thieren ist die Epitheliallage besonders im Anfang viel stärker, aus mehreren Lagen bestehend, deren oberste schöne Cylinderzellen ohne Flimmerhaare, aber mit deutlichem Cuticularsaum und zwei bis drei Kernen zeigt: die unteren Lagen ähneln mehr einem Pflasterepithel. Auch in den Drüsen ist die Epitheliallage stärker geworden. Die Anwesenheit mehrerer Kerne in den Zellen während der Trächtigkeit des Thieres bei nur einem Kern im nicht trächtigen Zustand deutet auf eine vermehrte Thätigkeit, lebhafte Reproduction, die besonders im Beginn der Trächtigkeit sich stärker ausprägt, indem wir später nicht mehr so viele Kerne in den Zellen, überhaupt keine so starke Epitheliallage finden. Nehmen wir nun ein junges Ei, dessen Zotten noch nicht fest in den Carunkeln haften und spülen dasselbe mit Wasser oder irgend einer Flüssigkeit ab und ebenso die Schleimhaut des Uterus, so finden wir beidemal in dem Wasser ganz dieselben Bestandtheile, nämlich einmal Cylinderepithelzellen, dann grosse, unregelmässig gestaltete Epithelzellen mit grubenförmigen Vertiefungen in der äusseren Zellwand und 1 bis 6 Kernen, die Zellen von derselben Beschaffenheit, wie solche Virchow im 3. Band seines Archivs, pag. 243 von der Schleimhaut der Harnblase beschreibt und T. I. Fig. 8 abbildet: ferner kleinere rundlich-polygonale Zellen mit schwach granulirtem Inhalt und einem ziemlich grossen Kern; dann freie Kerne und endlich Körnermassen, gewissermassen als Substrat. Die freien Kerne und die Kerne der verschiedenen Zellen sind alle von derselben Beschaffenheit und Grösse. Schaben wir nun den auf der Uterusschleimhaut aufsitzenden Schleim ab, so finden wir vorzüglich erstens die Cylinderzellen und zwar meist in ganzen Lagen beieinander als eigentliche Epithelialmembran, dann darunter viele jener unregelmässigen und die kleinen rundlich-polygonalen Zellen; manchmal erhält man auch den zusammenhängenden Epithelialbeleg einer Drüse in

Form einer Röhre von Pflasterzellen. In dem dicken Beleg des Chorions finden wir einmal ganz dasselbe, wie auf der Uterusschleimhaut: einzelne Epithelialcylinder mit ein oder zwei Kernen, seltener ganze Lagen derselben, vorzüglich aber Pflasterepithelzellen von ganz derselben Beschaffenheit, wie die der Uterindrüsen und der untersten Schichte des Uterusepithels, dann viele freie Kerne und Molekularkörner. Dann aber finden wir als etwas Neues auch kleine, ganz runde Zellen oder Bläschen, vollkommen klar, von 0,015 bis 0,018 Linien Durchmesser, mit 1 bis 4 hell leuchtenden Punkten im Inneren oder ohne solche: sie ähneln sehr den von Bischoff als erste Anfänge der definitiven Zotten beim Hund abgebildeten Bläschen *) und sitzen zunächst auf dem Chorion. Die Länge der Cylinderzellen beträgt 0,037 bis 0,056 Linien, ihre Breite 0,015 bis 0,026; der grösste Durchmesser der grossen, unregelmässigen Zellen bis zu 0,067 Linien; die kleinen Pflasterepithelzellen haben einen Durchmesser von 0,018 bis 0,030 Linien. Die Kerne sämmtlicher Zellen sind länglichrund mit 1 bis 3 Kernkörperchen und granulirtem Inhalt und haben bei einer Länge von 0,015 bis 0,018 Linien eine Breite von 0,011 bis 0,015.

Bei jüngeren Eiern ist der Beleg am dicksten, eben so ist in der ersten Zeit der Trächtigkeit die Zellenbildung auf der Uterusschleimhaut am lebhaftesten.

Der Beleg überzieht das Ei vollkommen, in allen seinen Theilen, am stärksten finden wir ihn aber auf den schon gebildeten oder erst sich bildenden Zotten, wodurch diese bei schwacher Vergrösserung sehr scharf markirt, dunkel gefärbt hervortreten, wie wir das auf Fig. 16 sehen, wo bei a der Beleg aufsitzt, bei b dagegen entfernt ist. Auf ganz jungen Zotten, die sich kaum über die Oberfläche erhoben haben, bildet der Beleg einen gleichförmigen, dicken Ueberzug, wie ein Futteral und haftet ausserordentlich fest, während er auf

*) Entw. des Hundeeies Fig. 38 G. H. und I.

der Umgebung nur lose aufsitzt, und besteht zum grossen Theil aus jenen kleinen hellen runden Bläschen, die durch ein körniges Substrat zusammengehalten werden, und aus Pflasterepithelzellen. Wenn dieser Beleg nicht wäre, würden wir einen entstehenden Zottenhaufen oder Cotyledonen kaum erkennen, so aber springt derselbe sehr in die Augen.

Ein solcher beginnender Cotyledo zeigt in der Mitte in einem Kreis von 1 bis 3 Linien Durchmesser die Zotten als zerstreut stehende dunkle Hervorragungen von unregelmässiger Form (Fig. 16 c) *), um diese steht ein schmaler Kranz viel kleinerer, rundlicher Erhabenheiten (d) und nach aussen von diesen ein schon mit blossem Auge sichtbarer Kranz von niedrigen Längswülsten, die wie die Strahlen einer Sonne nach dem Centrum zugerichtet sind (e). Durch diese Anordnung erhält ein solcher junger Zottenhaufen oder beginnender Cotyledo bei schwacher Vergrösserung ein recht gefälliges Aussehen. Alle diese Erhabenheiten haben einen dicken gleichmässigen Ueberzug von der äusseren Auflagerungsmasse, der die schon beginnenden Verästelungen besonders der centralen Zotten (f) dem Auge verdeckt und die ganze Zotte als eine einfache, kolbenförmige Erhabenheit mit fast glatter, oder doch wenigstens ebener Oberfläche erscheinen lässt. Ueber den Bereich der Zotten hinaus sehen wir dann in dem Beleg einzelne Punkte in Abständen von 2 bis 3 Lin. deutlicher hervortreten, die, ohne Vergrösserung betrachtet, als etwas hellere Punkte, bei schwacher Vergrösserung als ringförmige oder kolbige Ansammlungen von Zellen, wie bei dem Zottenbeleg erscheinen (Fig. 16 g) und jedenfalls Fortsätzen entsprechen, die in die Uterindrüsen hineinragen **).

---

*) Dieser in Fig. 16 abgebildete junge Cotyledo ist nicht von der allerersten Zeit, denn die Zotten zeigen schon beginnende Theilung.

**) v. Baer hat auch die Zottenbildung auf der Chorionoberfläche beobachtet, deutet sie aber etwas anders: er sagt (l. c. Bd. II. pag. 258): „Zuerst wird die ganze Stelle dunkler (nämlich den Carunkeln gegenüber) und man sieht in der Verdunkelung körnige Substanz, die vielleicht mit

Entfernen wir nun den Beleg sorgfältig von der ganzen Chorionoberfläche, was bei den jungen Zotten nur schwierig gelingt, so kommen wir auf das eigentliche Choriongewebe, das bei so jungen Eiern, wie die hier in Rede stehenden, mässig dick, jedoch schon ziemlich gefässreich ist, besonders nach der Mitte zu. Zu oberst erkennen wir daran bei stärkerer Vergrösserung eine einfache Lage grosser, heller, polygonaler Zellen mit kleinem dunklem Kern und mitunter auch einem Kernkörperchen, die mit dem unterliegenden Gewebe so innig, untrennbar verschmolzen sind, dass bei der ausserordentlichen Zartheit der Contouren nur ein glücklicher Zufall die Zellen an dem Rande eines Präparates als solche und besonders als zusammenhängende Zellenlage erkennen lässt (Fig. 19). Die Kerne treten deutlicher hervor, darum sieht man sie auch über das ganze Gewebe wie integrirende Bestandtheile desselben zerstreut. Diese Zellenlage kann nichts anderes sein, als die *Membrana serosa* oder der Epithelialbeleg des Chorions, der mit der Zeit sich nur auf den Zotten als solcher erhält, auf dem übrigen Gewebe aber schwindet. An den Stellen der beginnenden Zotten sind die Zellen dieser Lage etwas grösser, der Kern jedoch unverändert.

Das Gewebe unter der Zellenlage erscheint als einfaches

---

dem Eiüberzuge zu vergleichen ist; denn wie der Erfolg lehrt, bildet sich später eine äusserste weissliche Schichte auch im übrigen Chorion. Noch wahrscheinlicher ist es mir aber, dass sie das durch Druck verdunkelte äussere Blatt der äusseren Eihaut ist. Sobald nun der dunkle Fleck deutlich ist, dessen Umfang etwas mehr beträgt, als der mütterliche Cotyledo, erheben sich stumpfe Zapfen aus ihm in die Gruben des mütterlichen Cotyledo, zuerst in der Mitte, dann auch im Umkreis. Die Zapfen in Gestalt von kurzen dicken Keulen sind zuvörderst ganz ohne Blut und völlig durchsichtig. Jeder Zapfen stösst nämlich seinen Ueberzug in Form eines kleinen Schüppchens ab. So erscheint der dunkle Ueberzug dann nun als ein Gitterwerk zwischen der Basis sämmtlicher Zapfen. Bald verliert er sich auch hier.“ Dieses Abstossen des Ueberzugs an der Spitze und die Gitterbildung an der Basis konnte ich zu keiner Zeit beobachten, vielmehr sah ich den Beleg gerade auf den Zotten selbst sich am längsten erhalten.

Bindegewebe mit länglichen, grosskernigen Zellen in leichtstreifiger Grundsubstanz.

In diesem Bindegewebe erblicken wir nun eine ziemlich reichliche Capillarwucherung, auf deren Bau ich später noch einmal kommen werde, indem ich hier nur bemerke, dass die Capillaren ihre Bildung nicht dem Bindegewebe, in das sie eingebettet sind, und seinen Elementen zu verdanken scheinen, da die Zellen des letzteren viel grösser sind und fast noch einmal so grosse Kerne besitzen, als die bei der Capillarbildung in Betracht kommenden.

Die Zotten zeigen auf dieser jungen Stufe der Entwicklung nach aussen eine einfache, der *Membr. ser.* zukommende Zellenlage, deren einzelne Zellen etwas grösser sind, als bei dem übrigen Gewebe, und unter dieser eine dicke Bindegewebsanhäufung oder Bindegewebswucherung, die der *Membr. ser.* anfangs unmittelbar anliegt und vorerst nur sparsame Capillaranlagen zeigt. Ich habe bei dem schon mehr erwähnten jüngsten Ei mit 8 Linien langem Embryo, sowie bei zwei nächstfolgenden mit 1 und $1^1/_2$ Zoll langem Embryo Gelegenheit gehabt, die Zottenbildung vom ersten Anfang an bis zu einer Ausbildung der Zotte von 1 bis $1^1/_2$ Linien Länge zu verfolgen, indem bei soleh jungen Eiern, wie schon bemerkt, in der Mitte ganz ausgebildete Zotten sich befinden, während nach den Polen zu noch gar keine vorhanden oder dieselben doch erst gerade im Entstehen sind. Nach Kölliker und A. entstehen die Zotten, wenigstens bei dem Menschen, in der Art, dass sich zuerst hohle Zellproduktionen der *Membr. ser.* bilden, in welche erst später die die Gefässe tragende Bindegewebsmasse hineinwuchert. Ich muss gestehen, dass mir diese Ansicht nie recht zusagte, indem ich gerade diesen Epithelialbeleg für einen unwesentlicheren Theil der Zotten, überhaupt des ganzen Chorions halte und es mir deshalb auch nicht recht wahrscheinlich dünkt, dass die Zotten einem Nebengebilde ihre erste Entstehung verdanken sollen, wie ja

auch z. B. die Darmzotten nicht zuerst von dem Epithel ausgehen.

Nach meinen Beobachtungen bin ich auch zu der Ueberzeugung gelangt, dass, wenigstens bei Wiederkäuern und beim Schweine, die Zotten nicht zuerst als solche hohle Zellproduktionen der *Membr. serosa,* in welche in zweiter Instanz das die Capillaren tragende Bindegewebsschichte des Harnsacks hineinwüchse, entstehen, sondern dass beide gemeinsam hervorwachsen. In späterer Zeit gewinnt es freilich mitunter den Anschein, als ob die *Membr. ser.* der Bindegewebsschichte im Wachsthum vorauseilte, denn wir finden dann an den Zotten oft seitlich und mitunter auch an der Spitze Excrescenzen, und zwar meist kolbenförmig, die nur aus grossen Zellen der *Membr. ser.,* oft nur aus 3 oder 4 derselben zu bestehen scheinen, in welche erst allmählig die Gefässe sich hineinbilden: freilich sieht man daran immer eine Anzahl kleiner Kerne, von denen ich nicht ganz sicher bin, ob sie nicht im Inneren liegen und dann doch vielleicht der Gefässschichte zukommen.

Diese seitlichen Zottenauswüchse sehen ähnlich aus, wie die von Gierse abgebildeten Knospenbildungen an den Zotten der Placenta eines menschlichen Fötus von 4 Monaten *).

Die erste Anlage der Zotten ist eine solide Bindegewebswucherung, überzogen von einer innig anhaftenden Lage der *Membrana serosa.* Wegen dieser innigen Anhaftung sehen wir auch letztere bei diesen ersten Anlagen sich nicht blasig davon abheben, auch nicht auf Wasserzusatz, wie das später mitunter der Fall ist.

Wie hier nun den Zotten gegenüber, so entstehen auch den Mündungen der Uterindrüsen gegenüber Wucherungen der Bindegewebslage, überzogen von der Epithelialhaut, das

*) Gierse, über die Krankheiten des Eies und der Placenta, herausgegeben von H. Meckel; Verhandlungen der Gesellschaft für Geburtshülfe in Berlin, Heft 2, 1847; Taf. 3, Fig. 12.

Ganze bedeckt von einer dicken Schichte des Ueberzugs, und zwar entstehen sie gleichzeitig mit den Zotten und anfänglich gar nicht von diesen verschieden: sie bilden sich aber nicht zu eigentlichen Zotten aus, sondern bleiben auch ferner auf dieser primitiven Stufe stehen, erhalten jedoch mit der Zeit ein reicheres Capillarnetz, als die übrige Chorionoberfläche: nur einzelne scheinen eine Ausnahme zu machen und sich zu förmlichen Zotten umzubilden, woher es kommt, dass wir später hier und da auf dem Chorion zwischen den Cotyledonen einzelne Zottenbüschel finden.

In derselben Weise, wie bei den Wiederkäuern die Zotten, entwickeln sich auch bei den Schweinen die feinen, Zotten repräsentirenden Querfalten, nur bilden sie sich nicht weiter aus zu vielfach verästelten Zotten: auch die im Kreis stehenden kleinen Zotten, die später die kleinen hellen Knötchen auf dem Chorion bilden, bleiben auf dieser früheren Stufe stehen (Fig. 17).

Betrachten wir jetzt wieder das Chorion auf einer etwas späteren Stufe, etwa bei Embryonen von zwei bis drei Zoll Länge, so finden wir bei weitem nicht mehr den dicken Beleg, wie anfangs, sondern nur einen zarten schleimigen Ueberzug, der wesentlich aus Cylinderepithelzellen und kleinen Pflasterzellen besteht nebst freien Kernen und Körnermassen *(detritus)*, wie früher: die kleinen, ganz runden hellen Bläschen oder Zellen ohne deutlichen Kern, die wir früher gesehen, finden wir jetzt nicht mehr; dafür aber zeigt sich der früher erwähnte weisslich-graue maschenförmige Ueberzug, wenn auch noch schwach. Die Epithelialzellen haben jetzt meistens nur ein, höchstens zwei Kerne und ebenso finden wir auf der Uterusschleimhaut die Zellen des Cylinderepithels nur mit ein, höchstens zwei Kernen.

Der weisse maschenförmige Ueberzug des Eies bestand sowohl bei diesen als auch bei weiter entwickelten Eiern aus kleinen hellen Pigmentauflagerungen, die fest auf der unterliegenden Membran *(Membr. ser.)* aufliegend, keinerlei Struktur

erkennen liessen und auf Essigsäurezusatz unverändert blieben. Da ich vorläufig nichts weiter daran entdecken konnte, auch nicht anzugeben vermag, wo eigentlich dieser Ueberzug herrührt, so werde ich auch für jetzt nicht weiter darauf zurückkommen.

Es unterliegt wohl keinem Zweifel, dass der vorhin erwähnte dünne schleimige, sowie der frühere dicke Beleg soweit sie dieselben Bestandtheile haben, nur von der Uterusschleimhaut resp. von deren Epitheliallage abstammen. Schwieriger möchte die Frage sein, wo in der früheren Zeit die runden hellen Bläschen mit undeutlichem oder selbst ohne Kern herrühren, und wage ich darüber nicht mit Bestimmtheit zu entscheiden. Sollen wir darin etwa die primitive Eihaut erblicken oder ist es wohl die von v. Baer schon angenommene äussere Auflagerung von Seiten des Uterus, v. Baer's „Eiweissschicht?" Die primitive Eihaut ist strukturlos, deshalb auch nicht zu einem bedeutenderen Weiterwachsen befähigt, wesshalb sie bei Eiern von dieser Grösse wohl nicht mehr in Betracht kommen kann. Es liegt daher wohl näher, dass jene hellen Bläschen wirkliche Auflagerungen von Seiten des Uterus, wenn auch gerade keine „Eiweissschicht" sind. Vielleicht liesse sich die Sache so erklären, dass wir in ihnen ein Umwandlungsprodukt der zahlreichen, in den Cylinderepithelzellen und in den grossen, unregelmässigen, gebuchteten Zellen enthaltenen Kerne zu erblicken haben, ähnlich wie die Bildung der Amnionpapillen von den Kernen der Epithelialzellen des Amnions aus, und könnten wir dann das Ganze vielleicht als ein Analogon der Decidua des Menschen ansprechen, dazu bestimmt, dem Ei vor der Ausbildung des eigentlichen Fötalkreislaufes Nahrung zu verschaffen.

Die Möglichkeit ist da, jedoch will ich mich jedes bestimmten Urtheils darüber enthalten, bis ich durch weitere Untersuchungen zu einem bestimmten Resultat gekommen sein werde.

Das Chorion ist auf der eben erwähnten weiteren Stufe

bei weitem dicker und massenhafter wie früher und zeigt ein sehr starkes Capillarnetz in verschiedenen Lagen übereinander. Es bildet aber das die Gefässe tragende Bindegewebe jetzt keine gleichmässige Schichte mehr, sondern erscheint mehr in einem grossen Maschennetz, dessen Zwischenräume von einer tieferen Gefässschichte oder von embryonalem Bindegewebe ausgefüllt werden. Die Balken oder einzelnen Züge dieses Maschennetzes tragen wieder jeder für sich ein sehr ausgebildetes, dichtes Capillarnetz, in dessen Zwischenräumen, wie oben schon erwähnt, eine leicht streifige Grundsubstanz mit eingestreuten grossen Bindegewebskörperchen erscheint (Fig. 20).

Die Zotten auf dieser Stufe der Entwicklung anlangend, so sind dieselben schon bis zu 2 und 3 Linien lang und vollkommen in die Carunkeln eingesenkt, lassen sich aber noch ohne Anwendung von Gewalt aus diesen herausziehen und zeigen dabei meist einen zarten, trüben Ueberzug, der bis in und zwischen die einzelnen Verzweigungen sich erstreckt und besonders nach guter Injection der Zotten, z. B. mit Chromtinte, sich deutlich von dem Gewebe der Zotten selbst abhebt, da er nicht gefärbt erscheint, wie jene: unter dem Mikroscop erweist er sich als ein schön geordnetes Pflasterepithel, dessen einzelne Zellen, wie das ganze Epithel, genau dieselbe Beschaffenheit haben, wie das Pflasterepithel der Uterindrüsen zwischen den Carunkeln. Es kann dieses Epithel nur von dem Uterus herrühren, denn unter demselben erscheinen die früheren Bestandtheile der Zotten, und bestimmt mich die Aehnlichkeit mit dem Epithel der bekannten Uterindrüsen zu der Ansicht, dass auch in den Carunkeln Drüsen sich befinden, die sich erst im Zustand der Trächtigkeit stärker ausbilden, deshalb sonst nicht leicht gefunden werden, und dazu bestimmt sind, in ihrem entwickelten Zustand die Chorionzotten aufzunehmen.

Die Zotten selbst sind jetzt schon sehr stark verzweigt und bieten bei guter Injection unter dem Mikroscop durch ihren ausserordentlichen Gefässreichthum einen wahrhaft über-

raschenden Anblick dar: man meint fast nichts als Gefässschlingen zu sehen und nur hier und da eine davon sich abhebende wasserhelle Membran. Man erkennt jedoch bei genauerer Beobachtung folgenden Bau: In eine jede Zotte tritt von dem, unter dem eigentlichen Chorion befindlichen Schleimgewebe aus, dass die grösseren Gefässstämme trägt, ein Arterienstämmchen ein und theilt sich nun sogleich oder nach kurzem Verlauf in mehrere Aeste und zwar gewöhnlich an je einer Theilungsstelle in mehrere nicht blos in zwei: jeder dieser Aeste theilt sich nun wieder und so geht die Theilung rasch weiter, bis wir eine starke baumförmige Verzweigung von Arterien besitzen, die zuletzt in Capillaren übergehen. Diese bilden aber kein eigentliches Capillarnetz, sondern die Capillaren enden in Schlingen, oft mehrere auf einem Arterienästchen, die, in sich selbst zurücklaufend dann in feinste Venenästchen übergehen, welche letztere sich allmählig in umgekehrter Ordnung schliesslich zu einem Hauptvenenstamm vereinen. Die Endschlingen zeigen auch mitunter Anastomosen. Ausser der Haupttheilung des Gefässes sehen wir aber auch noch längs des ganzen Verlaufs der Arterie und ihrer Zweige einzelne kleine Aeste hervorkommen, die dann schliesslich auch die schlingenförmigen Capillaren und aus diesen wieder ein kleine Vene bilden. In Fig. 21 habe ich den Endtheil einer solchen stark verzweigten Zotte nach einem meiner Injectionspräparate abgebildet und bietet dasselbe grosse Aehnlichkeit mit der injicirten Zotte einer normalen Placenta bei Giersc *).

Jede einzelne Schlinge, deren eine jede Zotte viele Hunderte, ja Tausende trägt, hat für sich einen feinen Ueberzug der *Membrana ser.*, sie steckt gewissermassen in einer Ausstülpung derselben. Diese Hülle zieht sich von einer Schlinge auf die andere und von den Schlingen, deren beide Enden meist nebeneinander liegen, auf die Gefässstämmchen, sich immer dicht

*) l. c. Fig. 11.

am Gefäss haltend und bis auf die Theilungsstelle heruntergehend, um sich von da wieder auf ein anderes Stämmchen und seine Verzweigungen zu schlagen, und zieht sie sich über jede einzelne Verzweigung des Zottengefässes, diese für sich überziehend und kommt dann schliesslich bis zu der Basis der Zotte. Neben einem jeden Arterienästchen- oder stämmchen liegt ein entsprechendes Venenästchen- oder stämmchen, beide zusammen von der *Membr. serosa* oder äusseren Zottenhülle dicht umfasst. Soviele einzelne Arterienverzweigungen und schliesslich Capillarschlingen wir haben, soviele Ausstülpungen treibt auch die äussere Hülle der Zotte. Der Raum aber, den diese Hülle zwischen dem Bogen einer Schlinge, ebenso zwischen einem Arterien- und Venenstämmchen übrig lässt, ist nicht hohl, sondern mit Resten des, die Gefässe anfangs tragenden Bindegewebs und bei den grösseren Stämmchen ausser diesen in der Mitte mit Schleimgewebe ausgefüllt.

Zwischen diesem Bau der ausgebildeten Zotte und dem der ersten Zottenanlage ist ein grosser Unterschied und fragt es sich nur, wie erstere aus letzterer hervorgeht. Nach meinen Beobachtungen glaube ich den Vorgang in ähnlicher Weise deuten zu können, wie die Entstehung der Allantoisblase aus einer ursprünglich soliden Zellenanlage. Wir haben hier ebenfalls eine solide, wenn auch nicht reine Zellenanlage mit einem Gefässnetz: statt der blossen Zellen haben wir noch Bindegewebsgrundsubstanz: die *Membr. serosa* überzieht das Ganze als schützende Decke. Die Bindegewebsmasse dehnt sich nur verhältnissmässig mehr aus, als sie an Substanz zunimmt, dadurch bleibt sie nicht mehr solid, sondern wird membranartig und treibt als Membran die Epithelialhaut vor sich her. Dass letztere nicht allein durch Wachsthum und selbstständig sich ausdehnt, sondern auch mechanisch ausgedehnt wird, scheint mir aus dem Umstand hervorzugehen, dass keine auffallende Vermehrung der Zellen stattfindet, dagegen die einzelnen Zellen allmählig grösser und grösser werden bei gleichzeitigem Kleinerwerden, selbst Schwinden des Kernes;

dabei wird die Zellmembran immer dünner. Indem nun die Bindegewebsschichte unter Zunahme der Gefässanlagen sich mehr und mehr membranartig ausdehnt, ohne dass ihre Basis breiter wird, muss sie sich kugel- oder keulenförmig vortreiben, wodurch im Innern der Zottenanlage ein Hohlraum entsteht: in diesen drängt sich Schleimgewebe oder embryonales Bindegewebe nach, wahrscheinlich um der rasch sich vergrössernden Membran und besonders den Gefässen Bildungsstoff zuzuführen. Auf dieser Stufe ungefähr bleiben bei den Schweinen alle Zotten und bei den Wiederkäuern die den Uterindrüsen gegenüberliegenden während des ganzen Embryonallebens stehen. In den Cotyledonenzotten aber geht, besonders bei Schaafen und Kühen, die Bildung rasch weiter. Indem die Capillargefässe im Wachsthum ihrer Bindegewebsgrundlage bedeutend voraneilen, wölben sie sich dadurch einzeln schlingenförmig über die Oberfläche hervor, während die sich allmählig zu Arterien und Venen umbildenden Gefässe mehr gleichmässig mit der Grundlage weiterwachsen, sich allmählig verzweigen, wobei sie die Epithelialhaut dichter um sich herumziehen, und dabei stets neue Capillaren, die sich wieder schlingenförmig vorwölben, bilden oder sich mit solchen gleichzeitig entwickelnden in Verbindung setzen, welch' letzteres ich jedoch nicht mit Bestimmtheit behaupten will. Nur einen Umstand konnte ich nicht mit Bestimmtheit verfolgen, nämlich wie sich schliesslich nur ein Arterien- und ein Venenstämmchen in dem Stiele einer Zotte als Träger der ganzen, ausserordentlich reichen Gefässverzweigung ausbildet. Denn bei Zotten von $^1/_2$ Lin. Länge finden wir in dem Stiele der Zotte noch nicht ein einzelnes grösseres Gefässstämmchen, sondern nur ein sehr reiches Capillarnetz an der ganzen Wand vertheilt, während die Spitze der Zotte schon starke Verästelung zeigt, jedoch ohne eigentliche Hervorwölbung einzelner Schlingen: es trägt vielmehr jede Endverzweigung einer Zotte mehrere Capillargefässe in sparsamer Bindegewebsgrundlage. Ein Querschnitt von dem Stiele einer solchen Zotte zeigt uns nach

aussen einen scharfen Saum, die *Membr. serosa*, innerhalb dieses einen breiten, etwas dunkleren Ring von Bindegewebe und Capillaren (od. Gefässanlagen), mitunter auch den Durchschnitt eines etwas grösseren Gefässes und im Centrum eine etwas lichtere Lage von Schleimgewebe ohne Gefässe. Auf dieser Stufe der Entwicklung sieht man besonders oft die *Membr. serosa* von dem unterliegenden Gewebe und Gefässen sich abheben und mitunter auch Ausstülpungen bilden, die noch keine Gefässe in sich bergen: in solchen sieht man dann auch in der Wand oder im Inneren meistens mehrere Kerne, die auf ein selbstständiges Wachsthum der Membran, resp. Weiterwachsen deuten, oder im letzteren Falle der Gefäss- resp. Bindegewebsschichte angehören und dann als die ersten Anfänge derselben aufzufassen sind. Die Membran ist verhältnissmässig fest, während das darunterliegende Gewebe sammt den Gefässanlagen ausserordentlich zart und selbst die Elemente der letzteren nur locker gefügt sind. Davon kann man sich durch ein einfaches Experiment überzeugen. Bringt man eine solche Endverzweigung einer Zotte, die schon deutliche Gefässbogen zeigt, in ein Compressorium, so erkennt man bei mässiger Vergrösserung wie der Inhalt der Zotte unter Zunahme des Druckes allmählig auseinanderweicht, ohne eine bestimmte Grenze zu überschreiten, und bei nachlassendem Druck wieder in seine frühere Form zurückkehrt: wechselt man nun mit Zu- und Abnahme des Druckes eine Zeit lang ab, so zerstreut sich der Inhalt allmählig unregelmässig in der Zottenumhüllung (der oben bezeichneten Grenze), bis plötzlich bei Steigerung des Druckes irgendwo in der äusseren Membran eine Oeffnung entsteht und der grösste Theil des Inhalts als einzelne Zellen und Zellenkerne entleert wird. Es bleibt nur die äussere Membran in fast unveränderter Form als faltige wasserhelle Haut mit sparsamen Kernen zurück, die in ihrem Inneren eine geschrumpfte aus leicht streifiger Grundsubstanz mit wenigen Zellen oder Bindegewebskörperchen bestehende Masse enthält.

Bei dem Hirschei, das ich untersucht habe, fand ich einen etwas anderen Bau der schon sehr ausgebildeten Zotten. Wie schon früher hervorgehoben, lassen sich dieselben sehr leicht aus den Carunkeln herausziehen; die grössten Zotten sind bis zu 8 u. 10 Lin. lang und haben an der Basis etwa $^1/_4$ Lin. Durchm. Dieselben zeigen sehr sparsame Verzweigung und ist dieselbe nicht so baumförmig, wie bei den eben betrachteten Zotten und überhaupt bei den Gefässen, sondern ähnelt mehr der langgestreckten Verzweigung eines Nerven. Wir sehen keine einzelnen Ausstülpungen und keine schlingenförmige Hervorragung sämmtlicher Capillaren, wie bei jenen. Durch die Mitte des Zottenstämmchens und jedes einzelnen langgestreckten Ausläufers zieht sich ein Arterien- und Venenstämmchen (wie schon früher angegeben) eingebettet in reichliches Schleimgewebe. Die Arterie entsendet nun während ihres Verlaufes unzählige, meist in fast rechtem Winkel abgehende Aestchen nach allen Seiten an die Oberfläche der Zotte, woselbst sie auf einer Bindegewebsgrundlage ein ausserordentlich reiches Capillarnetz bilden; aus diesem entwickeln sich kleine Venenästchen, die in ganz derselben Weise zum centralen Venenstamme zurückgehen. Es haben so die einzelnen Zottenästchen- und stämmchen einen ähnlichen Bau, wie Schröder van der Kolk*) von den menschlichen Chorionzotten angegeben, indem er nachgewiesen hat, dass dieselben ausser den einfachen Schlingen in den Zottenenden auch in den Stämmen zahlreiche Capillarnetze bilden und kommen unsere Zotten hier ganz auf die Abbildung heraus, die Ecker**) giebt, nur sind hier die Capillarnetze noch dichter. Ob unsere Zotten ebenfalls von der *Membrana ser.* überzogen sind, konnte ich nicht mit Gewissheit ermitteln; jedenfalls liegt sie, wenn sie vorhanden, sehr dicht an. Die ganze Zotte

*) Verhandl. v. h. K. Neerl. Institut 1851 pag. 69.
**) *Icones physiol. T. XXVIII.*

ist ausserdem von einem schönen Pflasterepithel bedeckt, das sich leicht ablösen lässt und wohl dem Uterus angehört.

Zum Schlusse erlaube ich mir noch einige Worte über die Gefässbildung, wie ich sie nicht sowohl auf den primären Zotten, als auch auf der zottenfreien Oberfläche des Chorions beobachtet zu haben glaube. Nach Pander sollten die Gefässe des primären Kreislaufes im Fruchthofe in der Weise entstehen, dass zwischen serösem und vegetativem Blatte eine Schichte von Elementarkörnchen sich ansammelte, in dieser Schichte durch Auseinanderrücken der Elemente, vielleicht durch einen vom Herzen ausgehenden Blutstrom gegraben, Lücken entständen, die sich dann schliesslich durch nachträgliche Bildung von Wänden zu wirklichen, ein Maschennetz bildenden Gefässen umwandelten: Die Zwischenräume dieses Netzes füllten sich mit einer feinen Haut aus, wodurch das Ganze zu dem sogenannten „Gefässblatt“ würde. Eine ähnliche Ansicht hatte v. Baer und liess auch später in den Chorienzotten, wenigstens bei Wiederkäuern, die ersten Gefässe auf ähnliche Weise entstehen.

Nach Kölliker's und besonders Remak's Untersuchungen, denen sich auch später Reichert anschloss, ist aber die erste Gefässbildung eine andere. Kölliker zeigte schon 1846 *), dass alle primitiven Gefässanlagen der Embryonen ursprünglich als solide Zellenmassen erscheinen, die nach und nach hohl werden, wobei die centralen Zellen die ersten Blutzellen bilden. Diess wurde später durch Remak bestätigt. Nach seinen Untersuchungen **) zeigen sich bei dem Hühnchen die ersten Gefässanlagen während des letzten Viertels des ersten Bruttages in dem peripherischen Theil des mittleren Keimblattes als netzförmig verbundene, beinahe undurchsichtige Cylinder von $^1/_{80}$ bis $^1/_{60}$ Lin. Durchm.; die Maschenräume sind klein, kaum so gross, als der Querdurchm. der Gefäss-

*) Zeitschrift f. rat. Med., 1846, Bd. IV, pag. 112.

**) l. c.

anlagen. Die Cylinder bestehen aus kernhaltigen, granulirten Zellen von $^1/_{300}$ bis $^1/_{200}$ Lin. Durchm.; auf den Querschnitt eines Cylinders kommen in der Regel 3 bis 8, selten 2, nie 1 Zelle: mitunter zeigen sich in der Achse der Cylinder einzelne Zellen von grösserem Umfang, mit grossem durchsichtigem Kern und denselben umgebendem dichtem körnigem Inhalt, ähnlich den Zellen, die später als farblose granulirte Zellen in dem ersten Kreislauf erscheinen. Aus diesen Zellencylindern entstehen dann durch Hohlwerden der Achse, indem die äusseren Zellenlagen sich abplatten und eine Membran bilden, die Gefässe als Intercellularräume, wobei die grossen, centralen Zellen als erste Blutzellen erscheinen. Zwischen diesen Gefässen sieht man dann innerhalb des Fruchthofs stellenweise Verbindungsfäden von grösserer Feinheit, welche ebenfalls Gefässanlagen sind. Remak glaubt nun nicht, dass diese feinen Fäden Verschmelzungsprodukte einfacher Zellenreihen sind und somit die Gefässanlagen als Intercellularraum auftreten, also die Gefässhöhle der Zellenhöhle entspricht. Ebenso erfolgt nach Reichert*) die Fortbildung und Erweiterung der ersten embryonalen Gefässe dadurch, dass in den Organen, wo Gefässe liegen, zwischen diesen selbstständige, solide Anlagen entstehen, die sich mit ihnen verbinden; Die Achsen- oder centralen Massen dieser Anlagen sondern sich in Blut, die peripheren dagegen in die Gefässwand; die neuen Gefässe stellen meist einen Verbindungsbogen zwischen Arterie und Vene dar. Schwann**) hingegen hatte die Ansicht aufgestellt, dass die Capillargefässe beim Hühnchen während des zweiten Brüttages durch den Zusammenfluss sternförmiger Zellen entstehen, wonach die Gefäss-

*) Beobachtungen über die ersten Blutgefässe und deren Bildung, sowie über die Bewegung des Blutes in denselben bei Fischembryonen. 1858. (Leider konnte ich diese Abhandlung nur in einem gedrängten Auszug benutzen).

**) Mikrosc. Unters. pag. 187, 1839.

höhle als eine secundäre Zellenhöhle, als Intracellularraum erscheint, in welchem Blutkörperchen als junge Zellen entstehen.

Was die Entstehung der Capillargsfässe anlangt, so hat Kölliker*) ganz dieselbe Ansicht. Dieselben gehen aus einer Verschmelzung einfacher Zellen hervor. „Beim ersten Entstehen dieser Gefässe bilden sich zuerst etwas stärkere Röhrchen dadurch, dass rundlich-eckige Zellen in gerader Linie hintereinander sich legen und unter Aufsaugung der Zwischenwände und des Inhalts, nicht aber der Kerne, welche an der ehemaligen Zellenhülle, jetzt der Capillarhaut, liegen bleiben, verschmelzen. Dann sprossen aus den Wänden dieser Gefässchen zarte, spitze Ausläufer hervor, welche rasch sich verlängeren und mit ähnlichen spitzen Fortsätzen im umliegenden Gewebe zerstreuter sternförmiger Zellen zusammenstossen und mit ihnen verschmelzen. Zugleich vereinen sich die anderen Ausläufer dieser Zellen untereinander, so dass bald ein Netz sternförmiger Zellen mit dem oder den schon gebildeten Capillarröhrchen zusammenhängt."

Auf dieselbe Weise lässt Baur**) die Spindelzellen des Schleimgewebes (d. h., da er keine eigentlichen Zellen annimmt, die um die bläschenförmigen Kerne verdichtete gallertige Zwischensubstanz) in Bestandtheile des capillären Gefässsystems sich umwandeln. Die Bindesubstanz ist nicht nur das Gewebe, das die Capillaren trägt, sondern auch der Stoff, aus dem sie, als einfachste bindegewebige Organe sich bilden.

Billeter***) fand bei seinen Untersuchungen über die Gefässentwicklung bei Froschlarven und Säugethierembryonen zweierlei Vergrösserungs- resp. Entwicklungsweisen der Haargefässe, und zwar einmal durch einander zutreibende Fortsätze benachbarter Röhren, dann durch Verschmelzung der

*) Handbuch der Geweblehre, III. Aufl. u. IV. Aufl. pag. 632.

**) l. c. pag. 36.

***) Beitrag zur Lehre von der Entstehung der Gefässe. Inaug. Diss. Zürich 1860.

Ausläufer benachbarter spindelförmiger, sowie vielstrahliger Zellen. Beide Vorgänge kommen theils zu gleicher Zeit vor, theils dominirt die eine während einer gewissen Periode über die andere. Bei Amphibien wie Säugethieren ist für das Wachsthum der Capillarnetze der Ansatz der Zellen ein allgemeines Gesetz.

Aehnliches fand Weismann *) im Gewebe des Nabelstrangs und Rindfleisch **) im durchsichtigen Saum des Froschlarvenschwanzes ***).

Die primitive Gefässbildung habe ich nicht Gelegenheit gehabt zu beobachten, aber bei den von mir untersuchten Eiern konnte ich auf dem Chorion secundäre Gefässbildung beobachten, die mich wenigstens für diese der alten Schwann'schen Ansicht beitreten lässt.

Man sieht nämlich bei jüngeren Eiern und besonders nach den Polen zu, wo die Gefässe sich erst mehr ausbilden, Netze von weiter entwickelten Gefässen mit wechselständig zu beiden Seiten stehenden Kernen in der Wand, wie man sie gewöhnlich als Capillargefässe abbildet †), oft schon mit einzelnen Blutkörperchen im Inneren (Fig. 20 a), zwischen diesen aber deutlich damit zusammenhängende Gefässe oder Gefässanlagen, die, wie ich mich an feinen Querschnitten wiederholt überzeugt habe, nur einfachen Zellenreihen entsprechen, und zwar kommen sie in zweierlei Weise vor. Einmal sieht man Spindel- und Sternzellen, die mit ihren langen Ausläufern

---

*) Ueber den feineren Bau des Nabelstrangs. Henle u. Pfeuffer, Zeitschrift f. rat. Med., 3. Reihe, Bd. XI, pag. 140.

**) *De vasorum genesi. Diss. inaug. Berolini 1839.*

***) Die Schrift Billroth's „Untersuchungen über die Entwicklung der Blutgefässe", Berlin 1856, konnte ich leider nicht erhalten und deshalb auch dessen Ansichten, die, soweit mir bekannt, mit denen Kölliker's und Billeter's übereinstimmen, nicht näher kennen lernen.

†) Vergl. z. B. Virchow, Cellularpathologie pag. 9 Fig. 4 c, pag. 17 Fig. 10 C. Kölliker, Handbuch der Gewebelehre des Menschen IV. Aufl. Fig. 335.

einestheils unter sich, anderntheils mit jenen grösseren Gefässen verbunden sind und mit ihnen offenbar communicirend, Gefässe bilden (Fig. 20 b): dann aber sieht man auch einfache Reihen mehr rundlicher Zellen, bei denen die Zwischenräume schon geschwunden oder im Schwinden begriffen sind (Fig. 20 c), wie diess Kölliker für die erste Entstehung der Cappillarröhren angiebt (siehe oben). Mitunter glaubte ich auch Sprossenbildung bei diesen beiden Arten von Gefässanlagen zu finden, kann das jedoch nicht mit Bestimmtheit behaupten. Die letzteren Zellen haben je 1 oder auch 2 (Theilung) kleine, meist rundliche Kerne, die Spindelzellen dagegen mehr längliche, ganz von derselben Beschaffenheit und Grösse, wie die bei den etwas grösseren Gefässen wechselständig zu beiden Seiten befindlichen; bei den runden und den Spindelzellen liegen die Kerne aber im Innern der Zellen- resp. Gefässhöhle, nicht wie bei jenen in der Wand: mitunter sind diese Kerne in der Theilung begriffen. Es wäre nun möglich, dass aus diesen Kernen Blutkörperchen entstehen, wahrscheinlicher dünkt mir aber, dass sie, wie auch sonst, zur Bildung neuer Zellen und somit zur Weiterbildung des Gefässes dienen; diess ist mir um so wahrscheinlicher, als das Capillarsystem des Chorions eigentlich erst so recht im Entstehen ist. Dass die Zellen nicht etwa dem unterliegenden oder interstitiellen Gewebe als Bindegewebskörperchen angehören, geht daraus hervor, dass in dem Gewebe solche ohnediess vorhanden sind und zwar mit fast noch einmal so grossen Kernen (Fig. 20 d). Es scheinen also die Gefässe für sich weiterzuwachsen und nur später die Zellen des begleitenden Bindegewebes sich um die grösseren Gefässe herumzulagern. Nach Remak*) bleibt an der Bauchwand der Beckenbucht, wie in der Kopfkappe, die Bauchhaut noch nach beendigter Spaltung der Seitenplatten an einer Stelle mit der Darmhaut

*) l. c. pag. 48 §. 92.

verwachsen. Die Verwachsung erhält sich dann in der aus diesem Theile der Bauchhaut hervorgegangenen Aussenschichte der Allantois, und halte ich es deshalb nicht für unmöglich, dass wir diesem Umstand die zweierlei Zellenelemente des Chorions zu verdanken haben, indem die Zellen der Gefässanlage, wie auch anderwärts, den Antheil des Darmfaserblatts, die des interstitiellen Bindegewebes, welche in ihren Kernen denen des Amnions analog sind, den Antheil der Hautplatten repräsentiren.

Die soeben betrachtete Gefässbildung aus einfachen, verschmelzenden Zellenreihen habe ich sowohl auf dem freien Chorion, als auch in den jungeu Zottenanlagen beobachtet und kann ich mich auch in Betreff der letzteren der v. Baer'schen Ansicht nicht anschliessen. v. Baer sagt nämlich *), dass durch das Heranwaehsen des Hornsacks Blut an die äussere Eihaut kommt: es möchte sich jedoch auch Blut in den Zapfen (Anfang der Zotten) bilden. „Man sieht nämlich in ihnen, nachdem sie sich ein wenig erhoben haben, einen schönen rosenrothen Bogen dicht unter der Oberfläche. Dieser Bogen wird dann breiter, besonders in der Mitte und glückliche Injectionen von den Blutgefässen des Embryo erreichen ihn jetzt. Allein die mikroscopische Untersuchung sowohl mit als ohne Injection lehrt, dass hier nicht bloss ein gleichweiter Kanal, sondern ein grösserer Raum mit Blut angefüllt ist, gleichsam ein Blutsee. Die Wände dieses Raumes sind nicht glatt und gleichmässig, sondern von sehr unregelmässigem höckrigem Bildungsgewebe geformt, so dass man kein deutlicheres Bild von einem in Auflösung begriffenen Gewebe haben kann.“ Diese Gefässlagen habe ich nun allerdings auch oft beobachtet und zwar nicht nur an den ersten Anfängen der Zotten, dem Zapfen, sondern auch später, wenn schon eine Theilung der Zotten eingetreten war, und fiel mir auch immer die Unregelmässigkeit der Wände auf. Aber gerade

*) l. c. Bd. II. pag. 259.

dieser letztere Umstand bestärkt mich noch mehr in meiner Ansicht, dass wir es hier nicht mit einer normalen Bildung, sondern mit Extravasaten und zwar mit ganz frischen Extravasaten zu thun haben, die nur, bei der oben schon berührten Festigkeit des Ueberzugs der Zotte, nicht vollkommen nach aussen treten. Man sieht nämlich diese Gefässlagen durchaus nicht immer bei Eiern von derselben Entwicklungstufe, man sieht sie bei einem und demselben Ei nicht immer an allen Zotten, nicht einmal bei allen Zotten eines Cotyledonen, selbst nicht bei allen Verzweigungen einer Zotte. Dabei findet man aber sehr oft auch ganz frische, hellrothe Extravasate auf dem zottenfreien Chorion, meist dicht unter der Oberfläche. Ich glaube, dass auch die Entstehung dieser Extravasate nicht schwer zu deuten ist. Die Thiere, von denen die Eier stammen, werden durch Anschneiden oder Anstechen eines grösseren Gefässes, meist der Carotis, getödtet, sie sterben also an einer akuten Anämie: bei dieser werden die Gefässe fast blutleer, die Gewebe verlieren ihren seitherigen Turgor. In dem Ei dauert jedenfalls der Kreislauf noch kurze Zeit fort, es besteht noch der Turgor: wenn er nun hier besteht, während er in den dicht anliegenden mütterlichen Theilen, die selbst mit dem Ei in Verbindung stehen, fehlt, so ist die Harmonie zwischen beiden gestört, der in der Eioberfläche circulirende Blutstrom findet nicht den entsprechenden Widerstand, dadurch kommt es zu einer Art *Plethora ex vacuo*, die sich besonders an den ausgesetztesten Punkten, den Zottenspitzen geltend machen wird und schliesslich an den schwächsten Puncten zum Extravasat führt; solche schwächste Punkte sind aber wieder, wie schon früher hervorgehoben, die kaum entstehenden Gefässe in den Zottenspitzen, daher auch hier die Extravasate, die v. Baer für entstehende Gefässe hielt.

Erklärung der Abbildungen.

Tafel I.

Fig. 1. Amnionepithel mit beginnender Papillenbildung, von einem $1^1/_2$ Zoll langen Schaafsembryo. Vergr. 200.

Fig. 2. Desgleichen. Vergr. 500.

Fig. 3. Amnionepithel mit Papillen, die schon mit blossem Auge sichtbar sind, von einem 6 Zoll langen Rindsembryo. a, länglich zugespitzte Papille, an der Spitze sich abschülfernd; b, mehrere Papillen von einer Grundlage; c, kleine halbkugelige Papille. Vergr. 60.

Fig. 4. A. Die Papille Fig. 3 a, Vergr. 300.
B. Einzelne Zellen derselben, Vergr. 680.

Fig. 5. Amnionepithel mit mehr halbkugeligen Papillen, von einem $5^1/_2$ Zoll langen Schaafsembryo. Vergr. 60.

Fig, 6. Die Papille Fig. 5 a; Vergr. 250.

Fig. 7. Amnionepithel mit grösseren Papillen von einem 1 Fuss langen Schaafsembryo; a, einfache Grundlage mit gabelig getheilter Papille; b, mehrere Papillen von einer Grundlage, eine derselben, c, gabelig getheilt. Vergr. 60.

Fig. 8. Die Papille Fig. 7 a; Vergr. 300.

Tafel II.

Fig. 9. Querschnitt einer Papille mit unterliegendem Amnion, von einem 1 Fuss langen Rindsembryo. Vergr. 110.

Fig. 10. Längs- (Horizontal-) schnitt einer kleineren Papille desselben Amnions. Vergr. 250.

Fig. 11. Amniongewebe ohne Epithel mit mehreren Papillengrundlagen und den dieselben verbindenden Spindelzellenzügen, von einem 1 Fuss langen Schaafsembryo (demselben wie bei Fig. 7 u. 8). Vergr. 60.

Fig. 12. Eine einzelne Papillengrundlage desselben Amnions. Vergr. 300.
(Fig. 11 u. 12 sind nach einem Carminimbibitionspräparat gezeichnet, bei dem die Spindelzellen zwar etwas geschrumpft sind, aber schärfer hervortreten).

Fig. 13. Amniongewebe eines 6 bis 8 Linien langen Schweinsembryo. a, Epithel; b, dichte Lage von Spindelzellen, nahe dem Uebergang in den Nabelstrangüberzug; c, Gruppen kleiner runder Zellen; d d d, grössere rundliche Zellen. Vergr. 300.

Fig. 14. Etwas älteres Amniongewebe mit zahlreichen Spindelzellen und wenigen runden Zellen, von einem 2 Zoll langen Schaafsembryo: a, Spindelzelzellen mit beginnender Kerntheilung; b, Spindelzelle mit zwei kleinen Kernen; c, runde Zellen. Vergr. 320.

Fig. 15. Amnionepithel mit Epithelialblasenbildung von einem 6 Zoll langen Schweinsembryo; a, unveränderte Epithelialzellen; b, Zellen mit beginnender Aufhellung des Kernes und Kernkörperchens; c, Zellen mit Kerntheilung; d, mittelgrosse Epithelialblase mit gefalteter Membran; e, grosse Zelle mit vier dunklen Kernen; f, grosse Epithelialblasen mit doppelten Contouren; g, drei grosse Epithelialblasen und ein geschrumpfter Kern in einer ursprüuglichen Zelle; h, zwei beginnende Epithelialblasen in einer Zelle; i, zwei desgl. und ein geschrumpfter Kern in einer Zelle; Vergr. 300.

Taf. III.

Fig. 16. Ein Stück vom Chorion mit jungen Zotten an der Stelle eines Cotyledo, in der Mitte desselben umgeschlagen; von einem $1^1/_2$ Zoll langen Schaafsembryo. Bei a, sitzt der Beleg noch auf, bei b, ist derselbe entfernt; c, centrale, unregelmässig stehende, grosse Zotten des Cotyledo mit aufsitzendem Beleg, daher die Theilung nicht sichtbar; f, ebensolche, freistehend, ohne Beleg, daher die Theilung und die äussere Membran (*Membr. ser.*) deutlich sichtbar; d, in regelmässigem Kranz stehende kleinere runde Zotten; e e, strahlenförmiger äusserer Kranz von Längswülsten; g, Zotten den Uterindrüsen gegenüber. Vergr. 60.

Fig. 17. Chorion eines Schweinsembryo von 8 Zoll Länge, injicirt; a, im Kreis stehende Zotten mit centralem Gefässstamm, die späteren Knötchen bildend; b b, quere Zottenfalten. Vergr. 60.

Fig. 18. Schlingenförmige Umbiegung der Gefässe des Chorions vor der Narbe des Chorionzipfels, von einem 6 Zoll langen Schweinsembryo: a, Narbe; b, Stück des Chorionzipfels mit obliterirten Gefässen. Vergr. 30.

Fig. 19. Chorion mit aufliegender *Membr. ser.*, von einem 8 Linien langen Schaafsembryo; besonders am Rande die Zellen der *Membr. ser.* sichtbar. Vergr. 250.

Fig. 20. Gefässbildung auf dem Chorion eines $1^1/_4$ Zoll langen Schaafsembryo; a, grössere Capillaren mit wandständigen Kernen; b, Gefässe aus Spindelzellen; c, Gefässe aus einfachen Reihen runder Zellen; d, interstitielles Gewebe. Vergr. 400.

Fig. 21. Endästehen einer Chorionzotte eines 6 Zoll langen Rindsembryo. Vergr. 120.

Druckfehler.

Pag.	22	Z.	4	v. o. l. ich st. sich
„	23	„	11	v. u. l. zu erst st. zuerst
„	24	„	15	v. u. l. darüber st. därüber
„	32	Anm.		l. Ovum st. Ovam
„	36	Z.	6	v. o. fällt aus: vergeblich
„	36	„	16	v. o. l. aus einem st. au seinem
„	37	„	2	v. u. l. Da das Amnion st. Dass das Amnion
„	41	„	6	v. o. l. Hühnchen st. Hähnchen
„	43	„	5	v. o. l. als ein besonderes st. als besonderes
„	50	„	10	v. u. l. feines st. freies
„	54	„	12	v. u. l. Zellen in sehr st. Zellen sehr
„	56	„	5	v. o. l. Häufchen st. Häutchen
„	58	„	16	v. u. l. napfförmig st. nichtförmig
„	59	„	16	v. o. l. sehen st. sahen
„	59	„	1	v. u. l. Canälchen st. Lamälchen
„	60	„	5	v. u. l. Haasen st. Hasen
„	61	„	5	v. u. l. wurden st. werden
„	63	„	18	v. o. l. granulirten st. graunlirten
„	75	„	7	v. o. l. die die st. das die
„	80	„	9	v. u. l. nun st. nur
„	85	„	17	v. o. l Intracellularraum st. Intercellularraum.

Fig. 5.



Fig. 6.

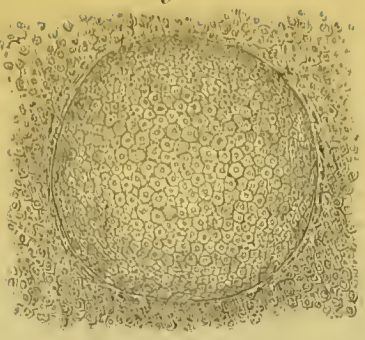

Fig. 2.



Fig. 8.

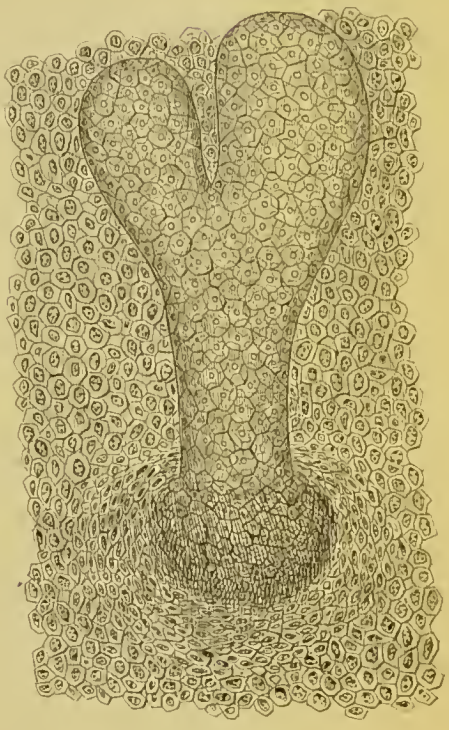

Fig. 4.



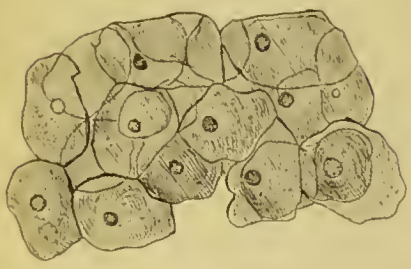

Fig. 7.

Fig. 3.

Fig. 1.



— Druck v. Emil Wünsch, Wien.

Fig. 9

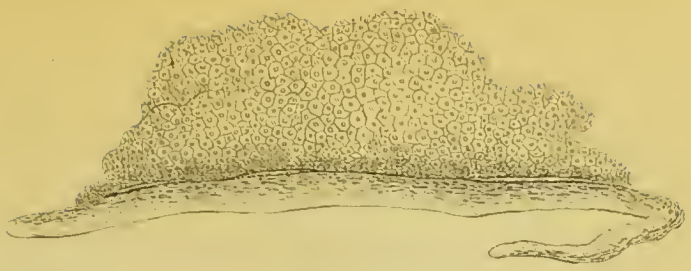

Fig. 10.

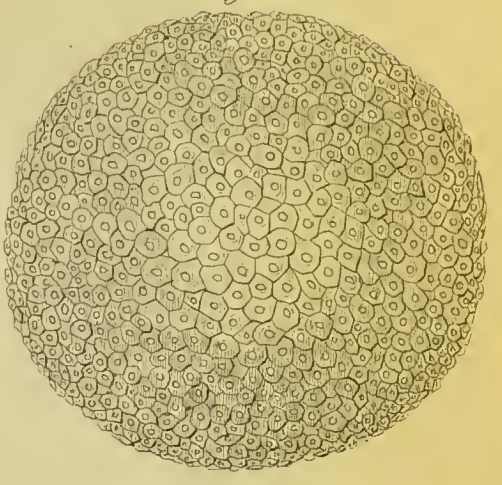

Fig. 15.

Fig. 13.

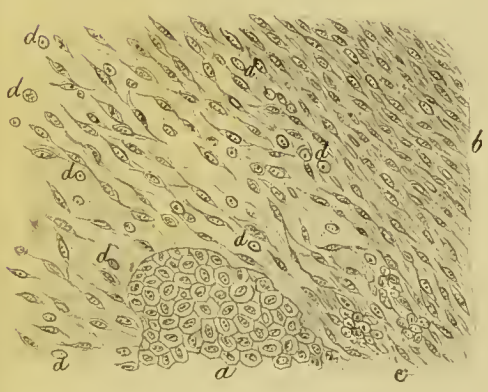

Fig. 14.

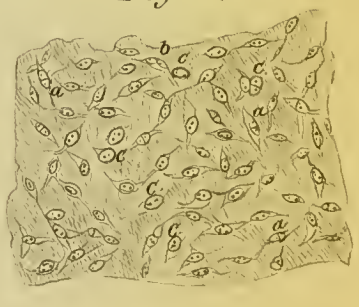

Fig. 12.



Fig. 11.

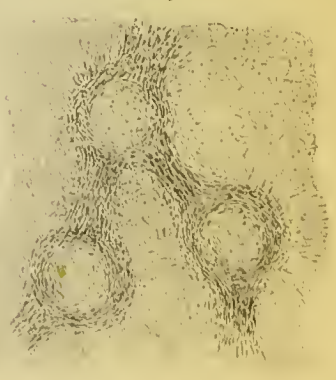

Lith. v. L. Wenzel.

gez. v. A. Zürger.

Fig. 15.

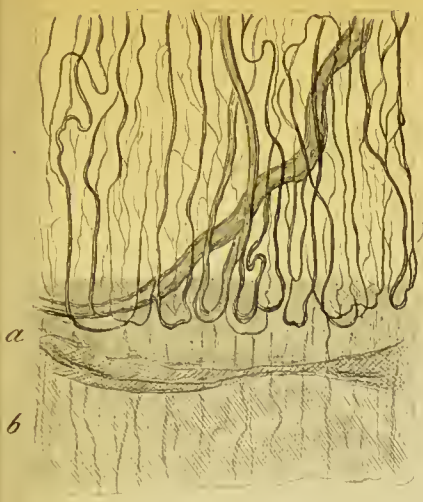

Fig. 17.

Fig. 16.

Fig. 21.

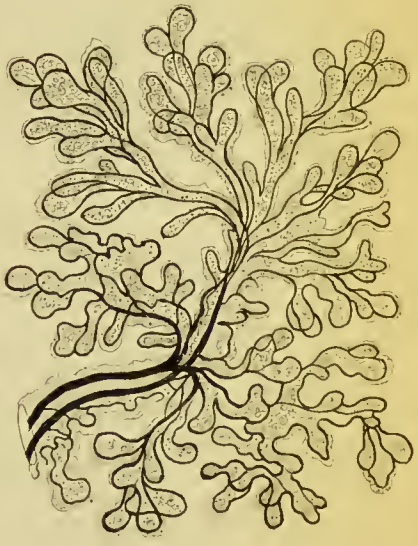

Fig. 19.

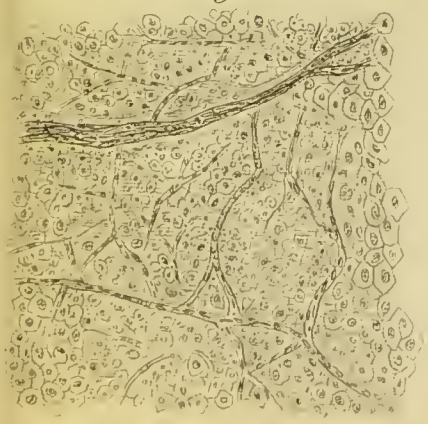

Fig. 20

Lith v E. Wenzel

gez. v A. Zinsler